GMD
Facultad Cs. Médicas
Biblioteca
TFEM2360

TÍTULO

Evaluación mediante ultrasonido de la precisión del método palpatorio para localizar el espacio intervertebral L4-L5 en cesáreas.

ALUMNA

Flori, Gianina Belén

giani_flori@hotmail.com

TUTOR

Martínez Piazzi, Adriel

RADICACIÓN

Servicios de Anestesiología y Obstetricia del Hospital Provincial de Rosario.

RESUMEN

Introducción: el espacio intervertebral L4-L5 determinado a través del método palpatorio de reparos anatómicos es el espacio de referencia para llevar a cabo la anestesia neuroaxial. La evidencia sugiere que la técnica de palpación es inexacta, lo que conlleva a riesgos de daño medular. El ultrasonido es un método no invasivo y de gran precisión para localizar espacios intervertebrales. **Objetivos**: evaluar, mediante ultrasonido, la precisión del método palpatorio para localizar el espacio intervertebral L4-L5 en gestantes sometidas a cesáreas. Adicionalmente, evaluar si la presencia de parámetros de palpación dificultosa del espacio intervertebral influye en la precisión del método palpatorio para localizar dicho espacio. **Materiales y métodos**: estudio de investigación de campo, de tipo observacional, transversal. Se incluyeron 110 gestantes programadas para cesárea. Se determinó el espacio intervertebral L4-L5 a través del método palpatorio y ultrasonográfico, evaluando la precisión de la palpación según el ultrasonido para localizar dicho espacio. Posteriormente se evaluó si la precisión de la palpación fue menor en aquellas gestantes que presentaban parámetros de palpación dificultosa del espacio intervertebral. **Resultados:** el método palpatorio fue impreciso para localizar el espacio intervertebral L4-L5 en el 65% de los casos. Dentro de éstos, en el 73% el espacio palpado como L4-L5 correspondía al espacio L3-L4, y en el 26% correspondía al espacio L2-L3. Las principales diferencias entre los métodos fueron observadas en gestantes con parámetros de palpación dificultosa del espacio intervertebral. **Conclusión**: la ultrasonografía demuestra que la palpación de reparos anatómicos para localizar el espacio intervertebral L4-L5 en la anestesia neuroaxial no es precisa, especialmente en gestantes que presentan parámetros de palpación dificultosa del espacio intervertebral.

PALABRAS CLAVE

Palpación / Ultrasonido – Ecografía / Columna vertebral lumbar / Embarazo-Embarazada/ Anestesia espinal.

INDICE

RESUMEN 2

PALABRAS CLAVES 2

INTRODUCCION 4

MATERIALES Y METODOS 8

RESULTADOS 12

DISCUSION 16

CONCLUSION 20

REFERENCIAS BIBLIOGRAFICAS 21

INTRODUCCION

La operación cesárea es una de las cirugías más frecuentes en el mundo, y seguramente la cirugía obstétrica más habitual.[1]

Desde 1985 los profesionales de la salud han considerado que la tasa ideal de cesáreas debe oscilar entre el 10% y el 15%, pero según datos proporcionados por el 2° Informe de Relevamiento Epidemiológico SIP-GESTION, en Argentina, durante el período 2010-2014, la tasa de cesáreas fue del 30,9% en hospitales públicos, y del 67% en el subsector privado y de obras sociales.[2,3]

La técnica anestésica de elección para la operación cesárea es el bloqueo neuroaxial, y la anestesia raquídea es una de las más utilizadas.[1,2] Es una técnica simple que proporciona un rápido y profundo bloqueo sensitivo, motor y autonómico al inyectar pequeñas dosis de anestésico local en el espacio subaracnoideo a través de una aguja espinal.[4,5]

Cuando se realiza un bloqueo neuroaxial, la correcta localización de las estructuras anatómicas (apófisis espinosas y espacios intervertebrales) determina el éxito de la técnica, y disminuye el riesgo de producir potenciales complicaciones.[6,7]

Por ello, a la hora de realizar el bloqueo, es importante considerar la anatomía de la médula espinal. El cono medular es la porción final de la médula espinal.[5,6] En el adulto, se localiza a nivel del cuerpo de la primera vértebra lumbar; sin embargo, su ubicación puede variar desde la duodécima vértebra torácica hasta la tercera vértebra lumbar.[8]

Cuando se efectúa el bloqueo raquídeo, el espacio intervertebral elegido debe ser aquel que se considere se encuentra por debajo del cono medular. Así se minimizan los riesgos de producir lesión medular con la aguja espinal.[9]

El sitio ideal para punzar es el espacio intervertebral L3-L4 o L4-L5.[10] Existen diferentes métodos para determinarlo.[11] La técnica convencional utilizada es la palpación de reparos anatómicos.[12] La localización de la "Línea de Tuffier" a través de la palpación de las crestas ilíacas es el método más utilizado para localizar el espacio intervertebral en la anestesia raquídea.[13,14] La "Línea de Tuffier" se define como la línea dibujada a través de lo alto de las crestas ilíacas, la cual cruza la columna vertebral a nivel del proceso espinoso de la cuarta vértebra lumbar, a nivel del cuerpo vertebral de la cuarta vértebra lumbar, o a nivel del espacio intervertebral L4-L5.[15,16] Sin embargo, esto puede diferir

entre pacientes, ya que el espacio intervertebral marcado por la línea intercrestal puede variar desde L3 a S1.[17]

Broadbent y colaboradores, en un estudio observacional, han demostrado el error en la determinación del espacio intervertebral por parte de los anestesiólogos a través de la palpación. Compararon la exactitud en la determinación del espacio intervertebral de la palpación externa según la resonancia magnética. Con el paciente en posición decúbito lateral y sedestación se llevó a cabo la palpación externa del espacio intervertebral, se colocó un marcador en la zona, y posteriormente se determinó el espacio seleccionado a través de la visualización de dicho marcador con resonancia magnética. La misma estaba programada en los pacientes para evaluar dolor lumbar bajo. Si bien lo ideal hubiese sido que dicha exploración se realice en la misma posición que se utilizó durante la palpación externa, esto no pudo ser posible debido al tamaño del agujero del escáner. Se demostró que la palpación de reparos anatómicos fue inexacta, ya que los niveles fueron identificados correctamente sólo en 29% de los casos.[9]

La inexactitud en la determinación del espacio intervertebral durante la anestesia raquídea, produce un aumento del riesgo de complicaciones a nivel de la médula espinal.[18] En los últimos años se ha evidenciado que existe una incidencia creciente de daño medular asociado con la introducción de la aguja espinal. La mayoría de los casos notificados han ocurrido en pacientes obstétricas, las cuales experimentaron dolor durante la inserción de la aguja espinal y, posteriormente, desarrollo de pérdida sensorial unilateral persistente. En algunas ocasiones se produjo deterioro temporal del funcionamiento vesical.[19]

Se estima que la circunferencia abdominal aumentada (como en el caso de las gestantes), la presencia de edemas presente durante el embarazo, el Índice de Masa Corporal (IMC) >30k/m^2, y la existencia de malformaciones de la columna vertebral lumbar se relacionan con la dificultad de la técnica de palpación del espacio intervertebral. Se considera que los mismos son parámetros de palpación dificultosa del espacio intervertebral, afectando la precisión de la identificación del mismo a través de este método.[17,20,21] Lin y colaboradores, a través de un estudio observacional, evaluaron factores que influyen en la identificación del espacio intervertebral con la palpación y rayos X lumbares. Concluyeron que hubo una asociación entre la inexactitud en la identificación del espacio intervertebral y la mayor circunferencia abdominal de los pacientes, el IMC >30k/m^2 y la edad (comprendida entre 50 y 70 años).[21]

Sprung J y colaboradores, estudiaron características que podrían ser útiles para predecir dificultad en técnicas neuroaxiales. Registraron: datos demográficos, estado físico (normal, delgado, musculoso y obeso), anatomía de la columna (normal o anómala) y el grado de palpación de los reparos anatómicas de referencia (bueno = apófisis espinosas fácilmente palpables, pobre = dificultad para palpar apófisis espinosas, malo = apófisis espinosas no se ven ni se palpan). Concluyeron que la identificación de los reparos anatómicos en la espalda del paciente y una anatomía anómala son los mejores predictores de dificultad de bloqueo neuroaxial. No encontraron asociación significativa entre edad, sexo y experiencia del anestesiólogo.[22]

Como una posibilidad en función de la evidencia encontrada, se sugiere contar con métodos de mayor fidelidad para localizar el espacio intervertebral a la hora de llevar a cabo una anestesia neuroaxial,[23] en particular en aquella población en donde existen parámetros que se asocian a inexactitud en la determinación del espacio intervertebral a través del método palpatorio.[21,22]

Los métodos radiológicos como fluoroscopia, tomografía axial computarizada o resonancia magnética nuclear pueden proporcionar información segura y fidedigna del sitio a punzar y la anatomía del raquis, pero son costosos e imprácticos.[10] El ultrasonido es un método no invasivo, de bajo costo, sin riesgo de radiación,[24] y que ha demostrado ser superior a los métodos palpatorios para localizar los espacios intervertebrales,[14,25,26] mejorando la tasa de éxito en el primer intento, disminuyendo el número de punciones, redireccionamiento de la aguja y tiempos de procedimientos, aumentando la satisfacción de los pacientes.[20]

El primer informe de punción lumbar guiada por ultrasonido surge en la literatura rusa en 1971.[27] Halpern, Margarido y colaboradores determinaron que la curva de aprendizaje asociada con el uso del ultrasonido para identificar con precisión una apófisis espinosa requiere 40 casos para alcanzar la competencia en la ecografía de la columna lumbar y que el reconocimiento de patrones es esencial en la interpretación de la sonoanatomía espinal.[28,29]

Chin y sus colegas describieron una técnica sistemática para la correcta localización del espacio intervertebral guiada por ultrasonido, que consiste en localizar la línea hiperecoica del sacro colocando la sonda en posición paramediana sagital oblicua. Luego, realizar un barrido cefálico en busca de las líneas hiperecoicas de los dientes de sierra de las láminas vertebrales, identificando entre ellas los espacios intervertebrales.[30]

De este modo, el ultrasonido de la columna lumbar sería una herramienta práctica durante el bloqueo neuroaxial, de bajo costo, y con posibilidad de ser realizada en la sala de quirófano, ya sea como un escaneo previo al bloqueo o como guía en tiempo real durante el mismo, obteniendo amplios beneficios y logrando técnicas de bloqueo neuroaxiales seguras para los pacientes.[12,20,31]

La hipótesis que se propone demostrar en esta investigación es que el método palpatorio es inexacto para localizar el espacio intervertebral L4-L5 en pacientes gestantes sometidas a operación de cesárea, demostrado por ultrasonido.

OBJETIVOS

Objetivo general:

Evaluar la exactitud del método palpatorio para localizar el espacio intervertebral L4-L5 en pacientes gestantes sometidas a cesáreas, a través del uso del ultrasonido.

Objetivo específico:

Evaluar si la presencia de parámetros de palpación dificultosa del espacio intervertebral influye en la precisión del método palpatorio para localizar el espacio intervertebral L4-L5.

MATERIALES Y METODOS

En el presente estudio se aplicó un diseño de investigación de campo, de tipo observacional, transversal, desarrollado en el Hospital Provincial de Rosario.

Tras la aprobación del proyecto por parte del Comité de Ética, se invitó a participar a 110 mujeres programadas para operación de cesárea que cumplieron con los criterios de inclusión y que manifestaron su conformidad mediante la firma del consentimiento informado por escrito.

Se tuvieron en cuenta los siguientes criterios de inclusión y exclusión:

Criterios de inclusión:

- Edad comprendida entre los 16 y 45 años.
- Estado físico ASA (American Society of Anesthesiologist) grados I y II.

Criterios de exclusión:

- Negativa de la paciente a formar parte del estudio.
- Cesáreas de urgencia/emergencia.

Se interrogó a la paciente sobre: edad en años, semanas de gestación, peso previo al embarazo en kilogramos, peso actual en kilogramos, talla en centímetros. Con estos datos se determinó el aumento del peso corporal materno en función de la edad gestacional, clasificando si el mismo se encontraba por debajo del percentil 10, entre el percentil 10 y 90, o mayor al percentil 90. (Figura 1) (Fuente: Fescina R. Aumento de peso durante el embarazo. Método para su cálculo cuando se desconoce su peso habitual. Bol Of Sanit Panam. 1983; 95 (2): 156-162).

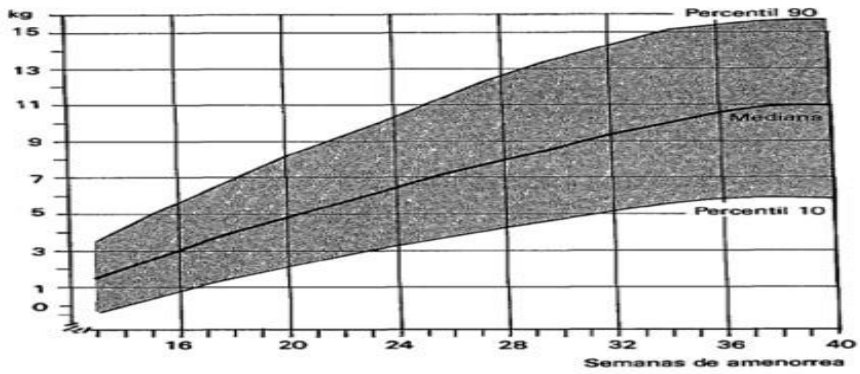

Figura 1: Aumento del peso corporal materno (en kilogramos) en función de la edad gestacional.

Fuente: Fescina R. Aumento de peso durante el embarazo. Método para su cálculo cuando se desconoce su peso habitual. Bol Of Sanit Panam. 1983; 95 (2): 156-162

Del mismo modo, se estableció el IMC y se lo clasificó como disminuido, normal, sobrepeso u obesidad.[32] También se interrogó sobre malformaciones en la columna vertebral lumbar determinando su presencia o ausencia.

Luego de realizado el interrogatorio, se colocó a la gestante en posición de sedestación y se procedió a explorar los reparos anatómicos para la determinación del espacio intervertebral L4-L5 a través del método palpatorio. Los reparos anatómicos evaluados fueron:

- Palpación de las crestas ilíacas.
- Palpación de las apófisis espinosas.

Posteriormente, se registró si existieron o no parámetros de palpación dificultosa del espacio intervertebral, dividiendo a las gestantes en dos grupos: con palpación dificultosa del espacio intervertebral y sin palpación dificultosa del espacio intervertebral.

En el grupo de gestantes con palpación dificultosa del espacio intervertebral quedaron incluidas todas aquellas en donde se comprobó uno o más de los siguientes parámetros:[21,22,33]

- Imposibilidad de palpación de las crestas ilíacas.
- Imposibilidad de palpación de las apófisis espinosas.
- Aumento del peso corporal materno en función de la edad gestacional (percentil >90).
- Obesidad (IMC >30k/m^2).
- Presencia de malformaciones en la columna vertebral lumbar.

En el grupo de gestantes sin palpación dificultosa del espacio intervertebral quedaron incluidas todas aquellas que no presentaron ninguno de los parámetros antes mencionados.

En ambos grupos de gestantes, manteniendo la posición de sedestación, se procedió a establecer la "Línea de Tuffier" para localizar el espacio intervertebral a través del método palpatorio. Con el uso de un lápiz dermográfico se marcó el nivel seleccionado como L4-L5.

Posteriormente, y conservando la misma posición de la gestante, se llevó a cabo la exploración de la columna lumbar a través del equipo de ultrasonido Sonosite M-Turbo, con sonda lineal. Se aplicó gel conductor en el transductor, y se colocó la sonda de ultrasonido en plano sagital oblicuo. Se realizó un escaneo ecográfico de acuerdo a la técnica reportada por Chin y colaboradores[30], la cual consistió en localizar el borde superior del sacro a través de la identificación de una línea hiperecoica. Avanzando cefálicamente se observó el espacio que existe entre ésta y los dientes de sierra de la lámina L5 hiperecoica, lo cual correspondía al espacio intervertebral L5-S1. Realizando un barrido sonográfico en dirección cefálica al espacio lumbosacro, se contabilizaron los espacios intervertebrales entre las láminas vertebrales hiperecoicas observadas hasta el nivel marcado por palpación de reparos anatómicos (sugerido como L4-L5), y se estableció a qué espacio correspondía según el ultrasonido. Se registró si existía coincidencia entre el método palpatorio y el ultrasonográfico en la determinación del espacio intervertebral L4-L5.

El método palpatorio fue efectuado por un residente avanzado de la carrera de Anestesiología o por el anestesiólogo matriculado a cargo de la cirugía. El método ultrasonográfico fue realizado por la investigadora principal, previo entrenamiento por parte de un experto.

Todos los datos fueron registrados en una Planilla de Recolección de Datos diseñada para tal fin. Cuando se presentó algún evento fuera de lo común o llamativo en donde el operador consideró que debía ser registrado, fue detallado en el apartado "Observaciones".

Variables estudiadas

- Edad: en años
- Edad gestacional: en semanas
- Peso previo al embarazo: en kilogramos
- Peso actual: en kilogramos
- Talla: en centímetros
- Aumento del peso corporal materno en función de la edad gestacional: se utilizaron tablas de Percentil según edad gestacional.
- Obesidad (IMC >30k/m^2)
- Malformaciones en la columna vertebral lumbar: presencia / ausencia.
- Palpación de las crestas ilíacas: Sí/No
- Palpación de las apófisis espinosas: Sí/No
- Espacio intervertebral determinado por método palpatorio.
- Espacio intervertebral determinado por método ultrasonográfico.

Análisis estadístico

Se presentó el promedio junto con el desvío estándar para las variables continuas y las frecuencias absolutas junto con los porcentajes para las variables categóricas. Para evaluar la posible asociación entre la coincidencia entre el método palpatorio y ultrasonido en la determinación del espacio intervertebral L4-L5 de acuerdo a la presencia o no de parámetros de palpación dificultosa se utilizó el test de comparación de proporciones. En la comparación de las variables continuas se utilizó el Test t de comparación de medias en caso de verificarse el supuesto de normalidad mediante el Test de Kolmogorov-Smirnov. En caso contrario se utilizó el Test U de Mann-Whitney. Cuando se trataba de variables categóricas se utilizó el Test $\chi 2$ de Pearson, el Test de Fisher o bien el Test de Freeman-Halton para comparar las proporciones entre grupos, según corresponda. Los resultados con una probabilidad asociada menor que 0,05 se consideraron estadísticamente significativos.

Para el procesamiento se utilizó R Core Team (2019).[34]

RESULTADOS

Se incluyeron 110 gestantes cuyas características demográficas se encuentran resumidas en la Tabla 1.

Tabla 1 - Datos demográficos

	Promedio (DE)
Edad (años)	27,9 (6,6)
IMC (k/m^2)	30,5 (5,9)
Peso actual (k)	82,0 (14,9)
Peso previo al embarazo (k)	68,6 (12,3)
Edad gestacional (semanas)	37,7 (2,0)

DE: desvío estándar

Del total de gestantes evaluadas, 59 (54%) presentaron parámetros de palpación dificultosa del espacio intervertebral. La frecuencia de presentación de cada parámetro se expone en la Tabla 2.

Tabla 2: Parámetros de palpación dificultosa del espacio intervertebral

	Número (%)
Presencia de obesidad (IMC >30k/m^2)	48 (43%)
Aumento de peso corporal materno en función de la edad gestacional Percentil >90	32 (30%)
Malformación en la columna vertebral lumbar	8 (7%)
Imposibilidad de palpación de las crestas ilíacas	63 (57%)
Imposibilidad de palpación de las apófisis espinosas	63 (57%)

Al analizar la coincidencia entre los métodos palpatorios y ultrasonográficos en la localización del espacio intervertebral L4-L5, se encontró que en 72 gestantes (65%), los métodos palpatorios y ultrasonográficos no coincidieron.

Al comparar la coincidencia de los métodos palpatorios y ultrasonográficos para localizar el espacio intervertebral L4-L5 entre las gestantes con palpación dificultosa y las gestantes sin palpación dificultosa del espacio intervertebral, se observó que la falta

de coincidencia entre ambos métodos se dio en mayor proporción en aquellas que presentaron palpación dificultosa del espacio intervertebral (p<0,0001, Tabla 3).

Cuando se evaluaron cada uno de los parámetros de palpación dificultosa del espacio intervertebral y la coincidencia entre los métodos palpatorios y ultrasonográficos para localizar el espacio L4-L5, se encontró que todos presentaron asociaciones estadísticas. En cuanto a la palpación de reparos anatómicos, la falta de coincidencia entre ambos métodos se halló principalmente en aquellas gestantes en donde era imposible palpar los reparos anatómicos, como crestas ilíacas y apófisis espinosas (p<0,0001, Tabla 3). Por otra parte, se encontró que los errores en la localización del espacio L4-L5 se presentaron principalmente en aquellas gestantes con obesidad (p=0,0003, Tabla 3). Cuando la gestante presentaba malformaciones en la columna vertebral lumbar, se halló en la totalidad de los casos que los métodos palpatorios y ultrasonográficos no coincidieron en la localización del espacio intervertebral L4-L5 (p=0,048, Tabla 3). Por último, en cuanto al aumento del peso corporal materno en función de la edad gestacional, se observó que los métodos palpatorios y ultrasonográficos no coincidieron principalmente en aquellas gestantes que se encontraban en el Percentil >90 (p<0,0001, Tabla 3).

Tabla 3 – Coincidencia método palpatorio – ultrasonido en la localización del espacio intervertebral L4-L5 según características de las pacientes analizadas (n=110).

	Coincidencia palpación – ultrasonido de espacio intervertebral L4-L5		***p***
	No (n=72)	**Sí (n=38)**	
Palpación dificultosa del espacio intervertebral			<0,0001
No	21 (41%)	30 (59%)	
Sí	51 (86%)	8 (14%)	
Parámetros de palpación dificultosa del espacio intervertebral			
Presencia de obesidad (IMC >30k/m^2)			0,0001
No	31 (50%)	31 (50%)	
Sí	41 (85%)	7 (15%)	
Aumento del peso corporal materno en función de la edad gestacional			<0,0001
Percentil <90	41 (53%)	37 (47%)	
Percentil >90	31 (97%)	1 (3%)	
Malformación en la columna vertebral lumbar			0,048
No	64 (63%)	38 (37%)	
Sí	8 (100%)	0 (0%)	
Palpación de las crestas ilíacas			<0,0001
No	43 (91%)	4 (9%)	
Sí	29 (46%)	34 (54%)	
Palpación de las apófisis espinosas			<0,0001
No	43 (91%)	4 (9%)	
Sí	29 (46%)	34 (54%)	

Los datos se presentan como: nº (%). p: probabilidad asociada al test Chi-cuadrado de independencia excepto en Malformaciones en columna vertebral lumbar donde se aplicó Test exacto de Fisher.

Los principales errores en la localización del espacio intervertebral L4-L5 se dieron en dirección cefálica a dicho espacio, entre uno y dos espacios intervertebrales, fundamentalmente en aquellas gestantes que presentaban parámetros de palpación dificultosa del espacio intervertebral (p<0,0001, Tabla 4).

Tabla 4 – Espacio intervertebral por método palpatorio-ultrasonido según presencia de parámetros de palpación dificultosa en las pacientes analizadas (n=110).

	Espacio intervertebral por método palpatorio – ultrasonográfico		
Palpación dificultosa del espacio intervertebral	**L2-L3 (n=18)**	**L3-L4 (n=53)**	**L4-L5 (n=38)**
No	2 (4%)	19 (37%)	30 (59%)
Sí	17 (29%)	34 (58%)	8 (13%)

Los datos se presentan como: nº (%). Probabilidad asociada al test Chi-cuadrado de independencia: <0,0001.

DISCUSIÓN

En el presente trabajo se confirma la hipótesis de que el método palpatorio es inexacto para localizar el espacio intervertebral L4-L5 en pacientes gestantes sometidas a operación de cesárea, demostrado por ultrasonido. Se observa que el método de palpación de reparos anatómicos es impreciso en el 65% de los casos.

Se encontraron similares resultados en el estudio realizado por Schlotterbeck et al. En dicho estudio, se realizó una evaluación ultrasonográfica de la cicatriz en la región lumbar provocada por la aguja de aquellas gestantes que durante su trabajo de parto recibieron anestesia neuroaxial. Posteriormente compararon el nivel determinado por ultrasonido con el nivel determinado por método de palpación de reparos anatómicos, registrado en la ficha anestésica. En el 63,6% de los casos los métodos no coincidieron en la determinación del espacio intervertebral. [24]

Cuando se comparan los resultados del presente trabajo con estudios realizados en población no obstétrica, se observa que la precisión del método palpatorio para localizar el espacio intervertebral en población no gestante es ligeramente superior, como lo demuestra en su estudio Van Gessel et al, en el cual se incluyeron pacientes ancianos sometidos a cirugía de cadera con anestesia espinal continua. Se evaluó la localización del espacio intervertebral determinado por palpación en donde se colocó el catéter, con inyección de contraste y posterior evaluación radiográfica. Se vio que la localización del espacio intervertebral se juzgó erróneamente en el 59 % de los casos, valores ligeramente inferiores a los obtenidos en el presente trabajo.[35] Esto puede deberse a que la población gestante muestra cambios relacionados con el embarazo que pueden dificultar la técnica de palpación de reparos anatómicos para localizar el espacio intervertebral, como la presencia de edemas, imposibilidad de una correcta posición por la presencia del útero grávido, lordosis lumbar pronunciada. Esto podría explicar por qué los resultados del presente trabajo difieren ligeramente de estudios realizados en población no obstétrica.[17,20,36]

Cuando se evalúan los errores en la localización del espacio intervertebral por método de palpación, se observa que el espacio palpado como L4-L5 corresponde en realidad a uno o dos espacios intervertebrales más cefálicos, según lo demuestra el ultrasonido. Parate et al obtuvieron resultados similares, a pesar de que su población de estudio era diferente, ya que incluyeron a pacientes de amplio rango etario, sexo femenino o masculino sometidos a anestesia espinal, excluyendo a las pacientes gestantes.

Evaluaron el espacio intervertebral determinado por palpación, con control ultrasonográfico posterior. El espacio intervertebral localizado por método de palpación no coincidió con la localización ultrasonográfica en el 62,86% de los casos. La frecuencia de errores fue más común en dirección cefálica (53,31%). A diferencia del presente estudio, en donde las tasas de errores en la localización del espacio intervertebral solo se corresponden a espacios en dirección más cefálica a L4-L5, ellos registraron en un 9,52% de los casos marcaciones más caudales a dicho espacio.[14]

Hubo una variable estudiada por Parate et al que no se consideró en el presente estudio: la experiencia de los anestesiólogos en la precisión para palpar el espacio intervertebral. Demostraron que aquellos anestesiólogos con menos de 1 año de experiencia presentaban mayores tasas de errores (74,51%) en comparación a aquellos que tenías más de 5 años de experiencia (51,86%). En el presente estudio, dicha variable no pudo ser estudiada debido a que todos los anestesiólogos involucrados contaban con más de 1 año de experiencia en anestesia neuroaxial. De todas formas, debe considerarse como una variable importante y que afecta directamente al resultado.[14]

La falta de coincidencia entre los métodos palpatorios y ultrasonográficos para localizar el espacio intervertebral L4-L5 se observó principalmente en gestantes que presentaron parámetros de palpación dificultosa del espacio intervertebral, es decir, en aquellas con obesidad (IMC >30k/m^2), aumento del peso corporal superior al Percentil 90 en función de la edad gestacional, o que presentaron malformaciones en la columna vertebral lumbar. Coincidentemente, Lin N et at corroboraron que la imprecisión de la palpación de reparos anatómicos para localizar el espacio intervertebral es mayor en aquellos pacientes que presentan parámetros de palpación dificultosa del espacio intervertebral, por ejemplo, quienes presentan circunferencia abdominal grande, como gestantes u obesos, o en aquellos pacientes con malformaciones en la columna vertebral. Cabe destacar que Lin N et at utilizaron un método de gran precisión para localizar el espacio intervertebral, como lo es la radiografía lumbar.[21]

Con el presente trabajo se determina que el método de palpación de reparos anatómicos no es preciso para localizar el espacio intervertebral en la anestesia neuroaxial.

Broadbent et al evaluaron si los anestesiólogos son capaces de identificar correctamente el espacio intervertebral a través de la palpación de los reparos anatómicos, utilizando a la resonancia magnética como método de precisión. Confirmaron que los

anestesiólogos no pudieron localizar en forma fiable el espacio intervertebral a través de la palpación de reparos anatómicos en el 71% de las evaluaciones.[9]

Margarido et al concluyeron que, en pacientes gestantes, la Línea de Tuffier determinada por palpación no es un punto de referencia anatómico fiable para la anestesia neuroaxial. Demostraron por ultrasonido que la misma se localizaba por encima de L4-L5 en todas las gestantes evaluadas, cruzando la columna hasta tres espacios intervertebrales superiores.[37]

Con los datos obtenidos, se pone en evidencia la necesidad de contar con métodos de mayor precisión para localizar de manera adecuada el espacio intervertebral en quienes se realizará anestesia neuroaxial.[23] La resonancia magnética, la tomografía, la radiografía y la fluoroscopía han demostrado ser los métodos de mayor precisión para la evaluación de la columna vertebral. El costo, el riesgo de radiación y la necesidad de posición de decúbito de los pacientes, los convierten en métodos poco prácticos.

El ultrasonido presenta el beneficio de ser un método poco costoso, seguro y no invasivo. Watson et al comunicaron una concordancia del 76 % entre el ultrasonido y la identificación por resonancia magnética del espacio intervertebral L3-L4.[38] Esto demuestra que el ultrasonido es una herramienta aceptable para la identificación de los espacios intervertebrales. Aunque la ultrasonografía permite una identificación precisa de dicho espacio, desafortunadamente no puede identificar el nivel en el que termina el cono medular. Por lo tanto, debido a la posición variable del mismo, es poco probable que el ultrasonido excluya por completo el riesgo de daño medular.

Rosales Ledezma et al informaron múltiples beneficios del uso de ultrasonido durante la anestesia neuroaxial, tanto en la localización exacta del espacio intervertebral a punzar, como el punto óptimo de inserción de la aguja y el ángulo de inclinación de la aguja. A su vez, determinaron que usar ultrasonido durante la anestesia neuroaxial en gestantes, pacientes con escoliosis o cirugías espinales previas, aumenta la tasa de éxito de la técnica.[31]

Young et al demostraron a través de una revisión sistemática y metaanlálisis, que el mayor beneficio de la realización de ultrasonido previo a la anestesia neuoraxial se observa en aquellos pacientes en donde se predice que el procedimiento anestesiológico podría ser dificultoso, como la presencia de IMC >30k/m^2, malformaciones en la columna vertebral, imposibilidad de palpación de reparos anatómicos o antecedentes de una técnica neuroaxial dificultosa.[36]

Cuando se realiza anestesia neuroaxial, existe una creciente preocupación en cuanto al riesgo de generar daño medular cuando la selección del espacio intervertebral es superior a L4-L5. Esto es debido a que, estudios de resonancia magnética, han demostrado que el cono medular puede extenderse tan abajo como la parte superior de L3.[8,39]

Cuando el anestesiólogo realiza anestesia neuroaxial, lleva a cabo la selección del espacio intervertebral a punzar a través de la palpación de reparos anatómicos, en donde la Línea de Tuffier es el método más utilizado. Generalmente los espacios L4-L5 o L3-L4 son seleccionados en su mayoría. En situaciones en donde la palpación de dichos espacios es dificultosa, en varias oportunidades el anestesiólogo decide dirigirse hacia espacios más cefálicos para llevar a cabo la anestesia. El inconveniente en esto es que la palpación de reparos anatómicos para localizar el espacio intervertebral no es precisa, como lo demuestra el presente estudio. Cuando el anestesiólogo decide ascender en espacios, en realidad pueden corresponderse a niveles mucho más superiores a los estimados por palpación, aumentando sustancialmente el riesgo de daño medular.

Con el presente trabajo se intenta dimensionar la importancia de que los anestesiólogos tengan conocimiento de la baja precisión que presenta el método palpatorio para localizar el espacio intervertebral en la anestesia neuroaxial. Las tasas de errores son superiores al 60%, con una localización real de dos o tres niveles superiores a los estimados por palpación, lo que conlleva un riesgo elevado de daño del cono medular. Se debe contar con métodos de mayor precisión para localizar el espacio intervertebral en la anestesia neuroaxial y así lograr disminuir el riesgo de complicaciones. Al ser el ultrasonido la técnica de mejor relación costo-beneficio, los anestesiólogos deben entrenarse en forma continua y comenzar a utilizarlo en su práctica diaria de procedimientos neuroaxiales.

CONCLUSIÓN

La ultrasonografía demuestra que el método palpatorio de reparos anatómicos para localizar el espacio intervertebral L4-L5 en la anestesia neuroaxial de pacientes gestantes no es preciso, especialmente en aquellas pacientes que presentan parámetros de palpación dificultosa del espacio intervertebral.

REFERENCIAS BIBLIOGRÁFICAS

1. Lacassil, H. Anestesia regional para la operación cesárea. Rev Arg Anest. 2000; 58 (6): 385-393.
2. Declaración de la OMS sobre tasas de cesáreas [Internet]. Reproductive health. 2015 [citado 27 abril 2021]. Disponible en: https://www.who.int/reproductivehealth/publications/maternal_perinatal_health/cs-statement/es/
3. Advierten sobre el aumento de cesáreas innecesarias en Argentina [Internet]. Paho.org. 2015 [citado 27 abril 2021]. Disponible en: https://www.paho.org/arg/index.php?option=com_content&view=article&id=9935:advierten-sobre-el-aumento-de-cesareas-innecesarias-en-argentina&Itemid=227
4. Rebollo-Manrique, RE. Bloqueo subaracnoideo: una técnica para siempre. Rev Mex Anest. 2013; 36 (1): 145-149.
5. Levine W, Allain R, Alston T, Dunn P, Kwo J, Rosow C. Procedimientos en Anestesia del Massachusetts General Hospital. 8.ª ed. México: Panamericana; 2013.
6. Morgan E, Mikhail M, Murrayu M. Anestesiología Clínica. 4.ª ed. México: El Manual Moderno; 2007.
7. Asenjo, JF. Ecografía para acceder al canal vertebral: mito o realidad. Rev Mex Anest. 2008; 31 (1): 15-16.
8. Saifuddin A, Burnett SJ, White J. The variation of position of the conus medullaris in an adult population. A magnetic resonance imaging study. Spine (Phila Pa 1976). 1998; 23 (13): 1452-1456.
9. Broadbent CR, Maxwell WB, Ferrie R, Wilson DJ, Gawne-Cain M, Russel R. Ability of anaesthetists to identify a marked lumbar interspace. Anaesthesia. 2000; 55 (11): 1106-1126.
10. Ramirez-Paesano, C; Hachoue-Saliba, Z; Silva-Hernández, M. Anestesia neuroaxial guiada por ultrasonografía en la embarazada. Rev Mex Anest. 2012; 35 (4): 245-254.
11. Ramírez-Paesano, C. Anestesia neuroaxial en columnas complejas para pacientes obstétricas: utilidad de la ecosonografía. Rev Mex Anest. 2013; 36 (1): 163-166.
12. Cruz Arroyo, L; Athié García, J; Martínez Roseto, V; Martínez Cruz, F. Localización adecuada del espacio intervertebral L3-L4 por palpación según el ultrasonido en voluntarios sanos. Acta méd. Grupo Ángeles. 2017; 15 (1): 1870-7203.
13. Barash P, Cullen B, Stoelting R. Clinical Anesthesia. Cap 25. 5.a ed. Lippincott; 2005.

14. Parate L, Manjunath B, Tejeshy C. Inaccurate level of intervertebral space estimated by palpation: The ultrasonic revelation. Saudi J Anaesth. 2016; 10 (3): 270–275.
15. De Figueiredo LG, Almeida MC, Pereira AA. Uso del ultrasonido para determinación del nivel de punción lumbar en embarazadas. Rev Bras Anestesiol. 2010; 60 (1): 8-11.
16. Snider K, Kribs J, Snider E, Degenhardt B, Bukowski A, Johnson J. Reliability of Tuffier's line as an anatomic landmark. Spine (Phila Pa 1976). 2008; 33 (6): 161-165.
17. Hogan QH. Tuffier's line: the normal distribution of anatomic parameters. Anesth Analg. 1994; 78 (1): 194-195.
18. Marrón Peña, M. Eventos adversos de la anestesia neuroaxial. ¿Qué hacer cuando se presentan? Rev Mex Anest. 2007; 30 (1): 357-375.
19. Collier, CB; Gatt, S P. More reports of spinal cord damage by spinal needles. Anaesth Intensive Care. 2012; 30 (4): 532.
20. Mengzhu, L; Xiu, N; Zhendong, X; Fuyi, S; Yingcai, C; Qian, L; Zhiqiang, L. Ultrasound-assisted technology versus the method of localizing conventional milestones in spinal anesthesia for cesarean delivery in obese parteurients: a randomized controlled trial. Anesth Analg. 2019; 129 (1): 155-161.
21. Lin, N; Yan, L; Bebawy, J; Dongy, J, Hua, L. Abdominal circumference but not the degree of lumbar flexion affects the precisión of lumbar interpatial identification by the Tuffier line palpation method: an observational study. Anestesiol BMC. 2015; 15 (9): 1471-2253.
22. Sprung J, Bourke DL, Grass J, et al. Predicting the difficult neuraxial block: a prospective study. Anesth Analg 1999; 89 (12): 384–9.
23. Ambulkar, R; Patil, V; Doctor, J; Desai, M; Shetty, N; Agarwal, V. Accuracy of ultrasound imaging versus manual palpation for locating the intervertebral level. J Anaesthesiol Clin Pharmacol. 2017; 33(3): 348–352.
24. Schlotterbeck, H; Schaeffer, R; Dow, W A; Touret, Y; Bailey, S; Diemunsch, P. Ultrasonographic control of the puncture level for lumbar neuraxial block in obstetric anaesthesia. Obstetrics. 2008; 100 (2): 230-234.
25. Furness, G; Reilly, M; Kuchi, S. An evaluation of ultrasound imaging for identificationof lumbar intervertebral level. Anesth. 2002; 57 (3): 277-280.
26. Ahmed, A; Ramakrishnan, R; Ramachandran, V; Ramachandran, S; Phan, K; Antonsen, E. Ultrasound diagnosis and therapeutic intervention in the spine. J Spine Surg. 2018; 4 (2): 423-432.

27. Chin KJ, Perlas A. Ultrasonography of the lumbar spine for neuraxial and lumbar plexus blocks. Curr Opin Anesthesiol. 2011; 24: 567-572.
28. Halpern SH, Banerjee A, Stocche R, Glanc P. The use of ultrasound for lumbar spinous process identification: a pilot study. Can J Anaesth. 2010; 57: 817-822.
29. Margarido CB, Arzola C, Balki M, Carvalho JC. Anesthesiologists' learning curves for ultrasound assessment of the lumbar spine. Can J Anaesth. 2010; 57: 120-126.
30. Chin KJ, Karmakar MK, Peng P. Ultrasonography of the adult thoracic and lumbar spine for central neuraxial blockade. Anesthesiology. 2011; 114 (6): 1459-1485.
31. Rosales Ledezma, K; et al. Use of ultrasound in neuraxial anesthesia. Rev Med Sinerg. 2020; 5 (12): e619.
32. Rudecindos Lagos, S. Índices antropométricos para la evaluación de la embarazada y el recién nacido: cálculo mediante tablas bidimensionales. Rev Chil Obstet. 2011; 76 (1): 26-31.
33. García Alvarez, M. Parámetros predictivos de dificultad en la práctica de la anestesia regional neuroaxial. Barcelona: Departamento de Cirugía, Universidad Autónoma de Barcelona; 2010.
34. R Core Team (2019), R: A language and environment for statistical computing. R Foundation for Statistical Computing, Vienna, Austria. URL https://www.R-project.org/
35. Van Gessel, E; Forster, A; Gamulín, Z. Continuous Spinal Anesthesia: Where Do Spinal Catheters Go? Analgésico Anesth. 1993; 76 (5): 1004-1007
36. Young, B et al. Conventional landmark palpation vs. preprocedural ultrasound for neuraxial analgesia and anaesthesia in obstetrics - a systematic review and meta-analysis with trial sequential analyses. Anaesthesia. 2020; 76 (6): 818-831.
37. Margarido, M; Rafeek, M; Arzola, C; Mrinalini, B; Carvalho, J. The intercrestal line determined by palpation is not a reliable anatomical landmark for neuraxial anesthesia. Can J Anaesth. 2011; 58 (3): 262-6.
38. Watson, MJ; Evans, S; Thorp, JM. Could an anesthesiologist use ultrasonography to identify a specific lumbar interspace prior to spinal anesthesia? Hermano J Anaesth. 2003; 90 (4): 509-511.
39. Kim JT , Bahk JH , Sung J. Influencia de la edad y el sexo en la posición del cono medular y la línea de Tuffier en adultos . Anestesiología. 2003; 99 (6): 1359 – 1363.