

# **ANÁLISE DA EFICÁCIA DO LOCALIZADOR APICAL DO TRI AUTO ZX**

**Autores:** Maria Leticia Britto Machado\*, Paulo Odair Tessare Junior\*\*, Manoel Eduardo de Lima Machado\*\*\*, Michelle Bernardes Fonseca\*\*\*\*, Antônio Sèrgio Fava\*\*\*\*\*

\*Especialista, Mestre e Doutora em Endodontia pela FOUSP  
Profa Dra Titular da Cadeira de Endodontia da FOUCCB e UniCSUL  
Coordenadora do Curso de Especialização em Endodontia do HGeSP – SP  
Profa Efectiva do Curso de Especialização em Endodontia em Rosário-Argentina

\*\*Pós Graduado em Implantodontia pela UCCB  
Mestrando em Cirurgia de Cabeça e Pescoço pelo Hospital Heliópolis- SP

\*\*\* Especialista, Mestre,Doutor e Livre Docente em Endodontia pela FOUSP  
Prof Dr Titular da Cadeira de Endodontia da FOUCCB e UniCSUL  
Profesoor |Associado da FOUSP – Cadeira Endodontia  
Prof Efectivo do Curso de Especialização em Endodontia em Rosário-Argentina

\*\*\*\* Especiaslista em Endodontia pelo HGeSP – SP  
Estagiária da cadeira de Endodontia da FOUCCB e FOUiCSUL

\*\*\*\*\* Docente do Curso do Maestrado de Ciências de Saúde do Hospital Heliópolis – SP.

## **INTRODUÇÃO e REVISÃO DA LITERATURA**

Obter um comprimento de trabalho correto é fator crítico para o sucesso da terapia endodôntica, como relata Tronstad em 1991. Falhas nessa obtenção podem resultar em um comprimento menor, com tecido sendo deixado dentro do canal e irritação dos tecidos periapicais, ou, em um comprimento longo, o que pode lesionar os mesmos tecidos – Ingle et Al.1994.

O comprimento de trabalho de um dente é à distância de uma referência coronária a um ponto onde o preparo e a obturação deverá terminar, o limite CDC (cimento dentina canal). Este limite é caracterizado por uma constrição do canal e sua localização é variável, numa média de 0,5mm do vértice radiográfico, Machado e Pesce (1981).

O acerto na localização do forame apical na radiografia é possível entre 82% e 89% conforme Olson et Al.(1994).

A odontometria por RX pode ser influenciada pela qualidade do mesmo, incluindo fatores como angulação, tempo de exposição e processo de revelação. Por isso a conjugação do método radiográfico com outros métodos nos ajuda a termos mais sucesso: um desses métodos é o localizador apical desenvolvido por volta de 20 anos atrás, e, que se mantém em evolução, conforme Nguyen et Al. em 1996.

A última geração de localizadores, assim como descreveram Ushiyama em 1983 e Saito et Al. em 1990, foi designada para identificar o diâmetro mais estreito do canal e contatar com o ligamento periodontal, além de serem mais precisos, mesmo em presença de qualquer líquido, como sangue, restos tissulares, anestésico, hipoclorito (Lauper et Al., 1996)

O uso dos localizadores apicais reduz o tempo de operação, aumenta a eficiência do tratamento e reduz a exposição à radiação por parte do paciente.

Um localizador apical recentemente lançado - Tri Auto ZX (J. Morita Co, Kyoto, Japan) - é composto por uma peça de mão que ao mesmo tempo em que funciona como localizador também realiza a instrumentação. O objetivo deste estudo foi testar a eficácia deste novo aparelho.

## MATERIAL E MÉTODOS

Para tal estudo foram utilizados trinta dentes molares - 75 canais radiculares - em pacientes em tratamento endodôntico na clínica de Odontologia da Universidade Camilo Castelo Branco.

O preparo químico - cirúrgico foi realizado acorde Machado 1993. Após uma farta irrigação com o hipoclorito de sódio a 0,5%.

O aparelho é formado por uma peça de mão onde nela se visualiza o alcance do limite apical através dos indicadores que se acendem gradativamente (Kobayashi et Al., 1997; Campbell, 1998).

Colocou-se a alça (LIP CLIP) posicionada no lábio do paciente do mesmo lado do dente a ser registrado para poder fechar o circuito. Uma lima adaptada ao diâmetro do canal foi introduzida e nela foi conectado o eletrodo do aparelho. O localizador foi calibrado a 0,5 mm do ápice.

Em posse da radiografia de odontometria posicionada no negatoscópio, a distância entre a ponta da lima e o vértice radiográfico foi medida. A técnica utilizada na mensuração consistiu na soma de 10 tiras de papel sulfite - cada papel mede 0,1mm de espessura - sendo colocadas perpendiculares à radiografia e retiradas uma a uma até que se coincidissem à distância.

O canal radicular foi medido utilizando-se o TRI AUTO ZX como se segue:

1. O contra ângulo foi removido da peça de mão;
2. A peça de mão foi ligada pressionando a chave principal MAIN - antes de conectar aos acessórios e a sonda, pois isso impede a calibragem com precisão das medidas do canal;
3. O plug do cabo da sonda foi inserido no encaixe ao lado da peça de mão sem fio;
4. A chave MODE foi pressionada para seleccionar o modo EMR (luz verde); então se pressionou o botão REV. POS até indicar 0,5;
5. Conectou-se o porta lima no conector cinza do cabo da sonda e o LIP CLIP no conector branco do cabo da sonda (Fig. 1).

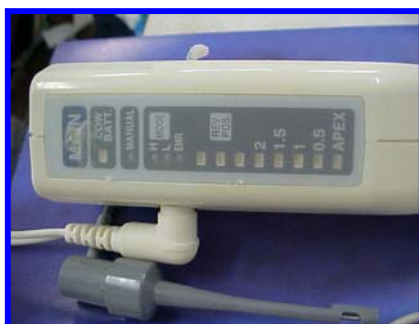

FIGURA 1 – Fios conectados.

6. O LIP CLIP foi posicionado no lábio do paciente (Fig.2).



FIGURA 2 – Lip clip a ser posicionado no lábio do paciente.

7. A lima foi fixada no porta lima (Fig.3).

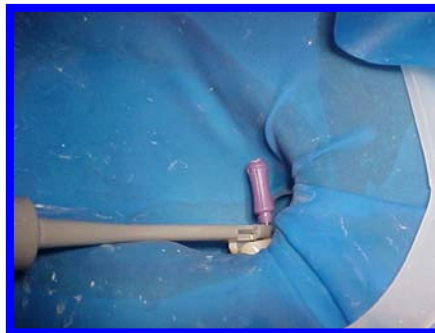


FIGURA 3 - lima fixa ao porta lima do localizador.

8. A câmara pulpar foi secada para que a corrente elétrica pudesse ser dissipada para o tecido mole;

9. A lima foi inserida dentro do canal e conforme ela avançava em direção ao ápice, um bip era acionado e as luzes verdes do LED indicavam sua posição dentro do canal. Com um leve giro no sentido horário, avançava-se até que o LED indicador do ápice acendesse a luz vermelha (Fig.4);

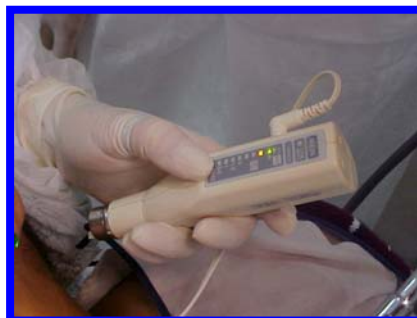

FIGURA 4- luzes verdes indicando o avanço da lima dentro do canal.

10. Em seguida girou-se vagarosamente a lima em sentido anti-horário até que a luz vermelha se apagasse. A luz verde da constrição apical se acendeu em seguida e um bip rápido foi ouvido. A lima que serviu de sonda estava bem adaptada ao canal para que a medição ocorresse. (Fig.5);

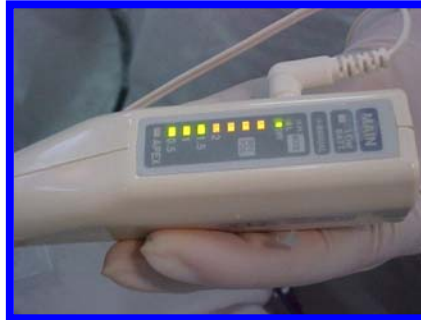

FIGURA 5 – Painel Indicativo

11. Posicionou-se o stop em uma referência (Fig.6);




FIGURA 6 – Posicionamento do stop

12. Desligou-se a chave principal após completar a medida do canal e tirou a radiografia(Fig.7);

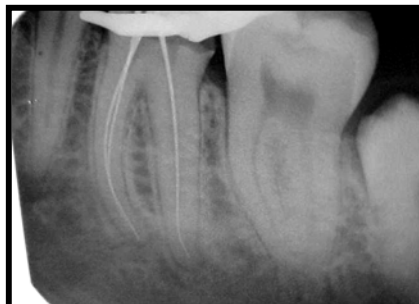


FIGURA 7 – Radiografia

## RESULTADOS

Cinqüenta e dois por cento das amostras – 37 canais – ficou a 0,5mm do ápice, e, 82% estavam dentro da margem de segurança entre 0,5 e 2,0mm. (Graf.1).

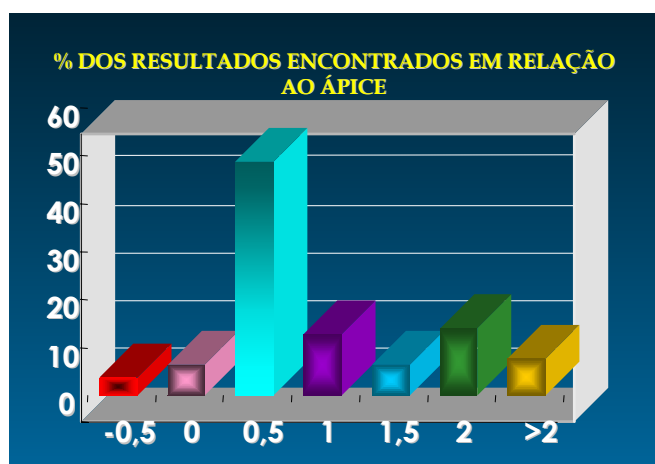


GRAFICO 1 –  
Distância da ponta  
da lima à ponta do  
ápice

## DISCUSSÃO

A determinação de um comprimento de trabalho correto é fundamental na terapia endodôntica, pois os procedimentos operatórios deverão estar contidos em um limite tal que esses não causem danos aos tecidos periapicais.

As técnicas de determinação do CRT são divididas em sensibilidade tátil, métodos de análise radiográfica e métodos eletrônicos. Diante disto o trabalho se concentrou na análise da eficácia de do TriAuto ZX onde determinou o comprimento de trabalho dos dentes em questão, após serem instrumentados acorde Machado 1993, ou seja, instrumentados até o terço cervical a fim de se promover à realidade clínica.

A maneira pela qual foi escolhida para se medir à distância da ponta da lima até o ápice radicular, com o uso de folhas de papel sulfite, foi para manter-se o mais fiel possível, uma vez que se trabalha com radiografias, medidas matemáticas que são passíveis de distorções e erros.

A análise radiográfica interpreta apenas a posição do ápice radiográfico, que coincide em menos de 50% dos casos com a posição real do forame apical. (Spironelli, 2000). O método eletrônico do tipo frequência – TRI Auto ZX – localiza a posição desta constrição apical, diminuindo o número de erros.

Frente aos resultados pode-se observar que a maioria dos canais teve o limite de comprimento de trabalho dentro da constrição apical – entre 0,5 e 2 mm – que é considerada aceitável.

A zona de segurança foi padronizada nesta medida onde 82% estava contida nela. A zona de perigo – acima de 2mm ou além do ápice – foi de 18% (Graf.2)

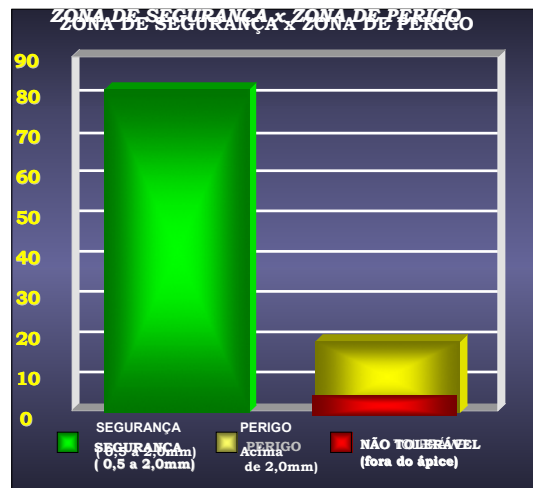


GRAFICO 2 – Zona de segurança X Zona de Perigo (em %)

## CONCLUSÃO

Dentro dos resultados obtidos pode-se concluir:

- Aparelho TRI AUTO ZX foi eficaz na Odontometria;
- 98% dos canais ficaram aquém do vértice radiográfico, no qual 52% dos canais coincidiu a 0,5mm do ápice;
- 2% apenas passaram o ápice.

## REFERÊNCIAS:

- (1) Campbell D.,Friedman S.,Nguyen HQ,Kaufman A., Keila S. Apical extent of rotary canal instrumentation with an apex-locating handpiece *in vitro* Oral Surg Med Oral Path 1998;85;319-24.
- (2) Ingle JI, Balkland LK,Peters DL, Buchanan S, Mullaney TP. Endodontic cavity preparation.In: Ingle JI & Balkland LK, editors. Endodontics. 4<sup>th</sup> ed. Malvern,Pa.:Williams & Wilkins; 1994. p. 92-227.
- (3) Kobayashi C, Yoshioka T,Suda H. A new engine-driven canal preparation system with electronic canal measuring capability. J Endod 1997; 23:751-4.
- (4) Lauper R, Lutz F, Brbakow F. An in vivo comparison of gradient and absolut impedance eletronic apex locators. J Endod. 1996;22:260-3
- (5) Machado M.E.L. & Pesce H. F. Estudo da região apical de dentes tratados endodonticamente até o vértice radicular da raiz. Revista da APCD ;1981: 36; 6: 534 – 537.
- (6) Manual do aparelho Tri Auto ZX.
- (7) Nguyen HQ, Kaufman AY, Komorowsky RC, Fliedman S. Eletronic length measurement using small and large files in enlarged canals.Int Endod J 1996;29:359-64.
- (8) Olson AK,Goerig AC, Cavataio RE, Luciano J. The ability of the radiograph to determine the location of the apical foramen. Intern End J 1994;24:28-35.
- (9) Saito T, Yamashita Y. Eletronic determination of root canal lenght by a newly developed measuring device: influences of the diameter of apical foramen, the size of K-file and root canal irrigants. Dentistry in Japan 1990; 27:65-72.
- (10)Spironelli CA, Tese de mestrado de Bauru 2000.
- (11)Sunada I. New method for measuring the length of the root canal. J Dent Res 1962.
- (12)Tronstad L. Prognosis of endodontic treatment. In: Clinical Endodontics. 1 st ed. New York: Thieme Medical Publishers Inc.; 1991.
- (13)Ushiyama J. New principle and method for measuring the root canal length. J Endodontics 1983;9:97-104.