



Universidad Nacional de Rosario

Facultad de Odontología

Carrera de Postgrado de Especialización en
Endodoncia

Trabajo Profesional Final

Od. Carla Croce

Cohorte 2015-2017

Od. Esp. Natalia V. Rodriguez

2017

CASO 1

El día 01/07/2015 la señorita Luciana H. se presenta a la consulta odontológica en el sexto piso de la facultad de Odontología de Rosario, para la realización de un tratamiento endodóntico.

Durante la realización de la Historia Clínica, la paciente de 23 años de edad, refiere haber asistido con anterioridad a la guardia del establecimiento por la presencia de dolor en su pieza dentaria N° 46.

Al indagar sobre su estado de salud general, podemos decir que no presenta particularidades, al igual que al examen clínico extraoral. Mientras que durante al examen clínico intraoral nos encontramos con la pieza dentaria (PD) obturada con una pasta provisoria y asintomática al momento de la exploración. Explicándome que presentaba dolor ante estímulos fríos y calientes, de duración constante, y que se auto medica con Ibuprofeno 600mg y Paracetamol 500mg a demanda. Situación que la llevo a realizar la consulta un tanto confundida porque ella había acudido a otro profesional que le realizo un tratamiento en dicha pieza y le dijo que estaba finalizado.

Al realizarle una radiografía periapical, observamos que la PD 46 fue intervenida con anterioridad de manera parcial, sin obturación visible. Presentando ensanchamiento del espacio periodontal, radiolucidez ósea e integridad radicular. Siendo el diagnóstico acertado: tratamiento endodóntico iniciado.

Una vez explicado el procedimiento a realizar y firmado el consentimiento informado, se procede a la realización del mismo.

El Consentimiento informado es una declaración de voluntad que firma el paciente, emitido luego de que el profesional interviniente le explica de forma clara y precisa el plan de tratamiento, sus ventajas y las desventajas del procedimiento. Como también, los tratamientos alternativos y los posibles inconvenientes de no realizarse el mismo¹.

Previa realización de la técnica anestésica del nervio dentario inferior con carticaina 4% l-adrenalina 1:100.000 y aislamiento absoluto del campo con goma dique, se procedió a retirar la obturación provisoria con fresa redonda a alta velocidad, volviendo a instrumental los 4 conductos encontrados.

La goma dique es de uso imprescindible y de rutina en endodoncia, no solo porque protege al paciente de la posibilidad de aspiración o deglución de instrumental o soluciones de irrigación, sino que también nos protege a nosotros de futuros litigios. También separa y protege los tejidos blandos, mejorando nuestra visión, aislando nuestro campo operatorio quirúrgico de saliva y sangre. De esta manera aumenta la eficiencia de nuestro tratamiento, evitando la conversación con el paciente y la necesidad de enjuagues².

Primero utilice limas manuales tipo K de acero inoxidable de calibres 10, 15, 20 y 25 mediante la técnica dar cuerda al reloj (girar); ésta consiste en una rotación alternativa hacia uno y otro lado (en el sentido de las agujas del reloj y en el sentido contrario) del instrumento dentro del arco, y se utiliza para negociar los conductos y avanzar con las limas hasta la posición deseada. Para ir introduciendo la lima en el conducto se aplica una ligera presión apical³. Además de ayudarme con la lima SX del sistema Protaper Universal para realizar el pre ensanchamiento coronal, para luego instrumentar de manera mecanizada con este sistema a la longitud de trabajo establecida. Alternado la instrumentación con irrigación de hipoclorito de sodio al 5,25% y EDTA al 17%. El hipoclorito de sodio se utiliza para limpiar los conductos y eliminar los residuos generados por la acción mecánica de instrumentación, disolver tejido vivo y necrótico, suprimir microorganismos y lubricar los conductos. Mientras que el ácido etilendiaminotetraacético (EDTA) elimina el barrillo dentinario, los quelantes eliminan las sustancias inorgánicas.

Instrumente de manera rotatoria con el Sistema Protaper Universal, el cual cuenta con tres limas de conformación y tres limas de acabado. Ese juego ahora se completa con dos limas de acabado más grandes y un juego diseñado para retratamientos. Un factor de diseño único es la conicidad variable a lo largo del eje longitudinal del instrumento. Las tres limas de

conformación tienen conicidad que aumentan en sentido coronal, y en las tres limas de acabado se observa el patrón inverso⁴.

Las tres limas de conformación, SX, S1 y S2, que presentan un diámetro en la punta (D1) de 19, 17 y 20 décimas de milímetros, respectivamente. Están diseñadas para preparar el tercio coronal y medio del conducto. Sus puntas son parcialmente cortantes.

Las tres limas de acabado, F1, F2, F3, F4 y F5, con diámetros en la punta (D1) de 0,20, 0,25, 0,30, 0,4 y 0,5 respectivamente, entre D0 y D3, las conicidades son del 7, 8, 9, 5 y 4%, respectivamente. Se utilizan para preparar el tercio apical del conducto y tienen puntas no cortantes^{4,5}.

Características de las limas Protaper:

- instrumentos de níquel titanio
- conicidad múltiple progresiva que conduce a una reducción del stress y una menor flexibilidad y eficacia de corte.
- Son necesarios menos instrumentos para conseguir una preparación correcta lo que supone un menor tiempo de trabajo y menor fatiga para el paciente y el operador.
- Mango corto (13mm) para situaciones de espacio comprometido.
- Gran firmeza y resistencia a su diseño.
- Apoyos radiales cortantes lo que les confiere mayor capacidad de corte.
- Sección triangular convexa (ángulo 120°)
- Punta parcialmente activa y no agresiva.
- Ángulo de ataque negativo, que permite un raspado de las paredes del conducto.

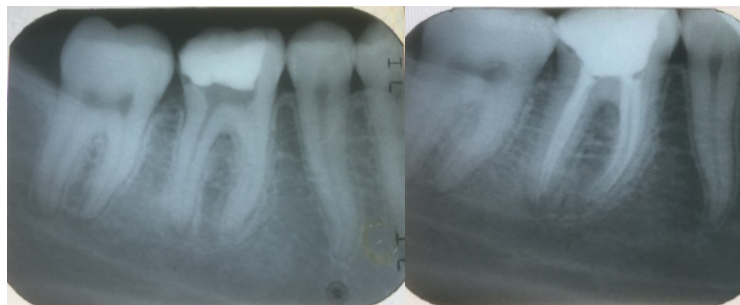
Condiciones de Uso:

- Velocidad controlada: 300 rpm
- Presión apical ligera
- No progresar más de 2 mm ante una resistencia
- Movimiento continuo y constante de introducción

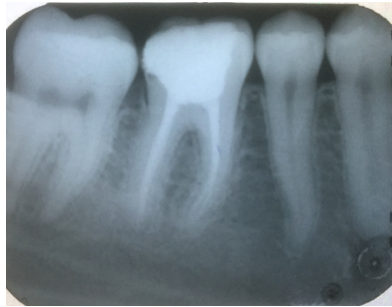- Comprobar que las espiras estén limpias y libres de restos
- Control del número de usos
- Irrigación constante y abundante entre limas
- Establecer y mantener la permeabilidad apical⁵.

Las longitudes de trabajo fueron, a 21,5mm en el conducto mesiovestibular (MV) y a 21 mm en el conducto mesiolingual (ML), siempre tomando como referencia las cúspides MV y ML respectivamente. Mientras que para los conductos distales, utilice solo la cúspide distovestibular (DV), trabajando el conducto distovestibular a 21 mm y el distolingual (DL) a 22mm. Utilizando la secuencia de limas Protaper Universal S1, S2, F1 y F2.

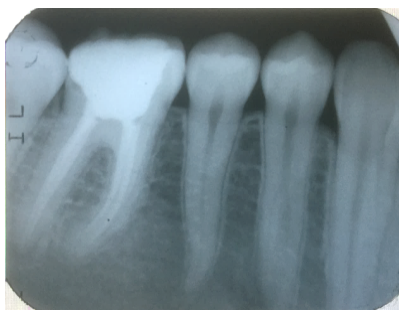Luego de secados los conductos con conos de papel absorbentes, obture los mismos con conos únicos Protaper de tamaño F2 y cemento de Grossman. Colocando un cemento de fosfato de zinc, como material provisorio. Derivando a la paciente a que se realice la rehabilitación protésica en dicha pieza dentaria tratada, indicándole la realización de una incrustación o sino un perno y una corona. Debemos tener en cuenta la cantidad de remanente dentario sano que queda luego del tratamiento endodontico, como también que cantidad de fuerzas masticatorias recibe.



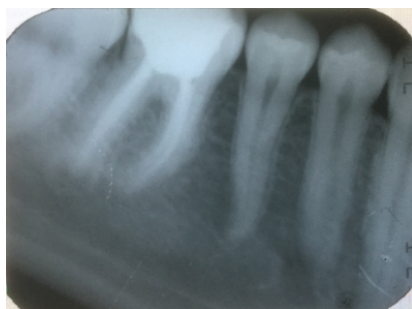Radiografías PRE y POST (01-07-2015)



Rx 1° Control: 4 meses (11-11-2015)

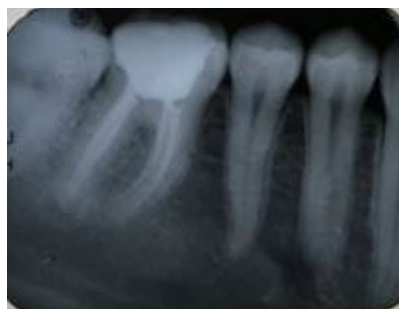

Rx 2° Control: 10 meses (11-05-2016)

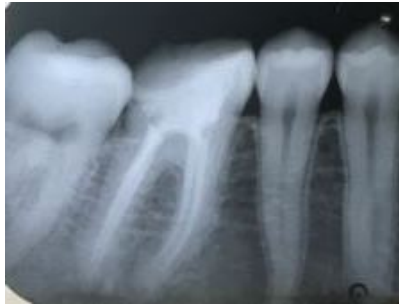

3° Control: 12 meses (06-07-2016).

La paciente continúa con la restauración provisoria en boca.



4° Control: 17 meses (07-12-2016)



5° Control: 21 meses (05-04-2017)

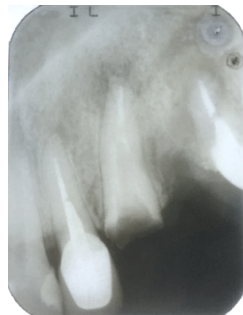
Luciana H. solo pudo realizarse una restauración con resina de composite por motivos económicos, pero indico rehabilitación con perno y corona.

CASO 2

El paciente Leandro A. se presenta a la consulta el día 05-08-2015, derivado por los alumnos y docentes de la Cátedra Clínica de Prostodoncia Fija de la Facultad de Odontología de Rosario. El paciente relata que luego de la colocación de un perno muñon colado en su PD 23 (Canino superior izquierdo) días atrás en dicha cátedra, empieza a sentir muchísimo dolor. Es así que regresa a la consulta en dicha cátedra y estos proceden a retirar el perno cementado con anterioridad (desmontaje coronal).

Durante nuestro diagnóstico clínico, a la exploración tanto extraoral como intraoral, observamos que el paciente Leandro A. presenta una tumoración geniana en el lado izquierdo de su cara y la pieza dentaria se encuentra desobturada con tumoración en los tejidos adyacentes. No presenta sintomatología al momento de la consulta con nosotros, pero refiere tener colocado un Decadrón inyectable y estar tomando antibiótico desde hace dos días, Amoxicilina 875mg con Ac. Clavulánico 125 mg cada 8 horas. Además de Tramadol 50 mg.

Radiográficamente, observamos que presenta que la pieza dentaria 23 se encuentra solo obturada en su tercio apical. Hay presencia de ensanchamiento del espacio del ligamento periodontal y radiolucidez ósea apical. Confirmando el diagnóstico de pieza endodónticamente tratada. La cual hace referencia a una pieza dentaria que fue obturada con anterioridad y no responde a pruebas de vitalidad.



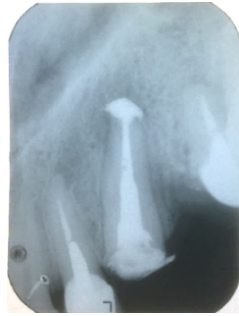Rx PRE (05-08-2015)

Realizada la técnica anestésica del nervio infraorbitario, y aislado el campo quirúrgico con goma dique, se procede a la desobturación de dicho conducto, ya que teníamos acceso directo al conducto radicular. Mediante la utilización de limas K 15 o 20 se intenta sobrepasar los conos de gutapercha remanentes o disolverlos con Xilol, realizamos la remoción de gutapercha existente. También podemos utilizar las limas Hedstrom, con suaves movimientos horarios y traccionar, para enganchar la gutapercha. Posteriormente, se realiza la obturación con pasta alcalina de Maisto Capurro (hidróxido de calcio, yodoformo y solución anestésica como vehículo), la cual fue llevada dentro del conducto con léntulo dejándola actuar durante 15 días.

El hidróxido de calcio tiene un gran poder antiséptico y posee la propiedad de estimular o crear las condiciones favorables para la reparación hística. Para utilizarlo como medicación intraconducto, este se mezcla con un vehículo acuoso o hidrófilo (agua estéril, propilenglicol, solución fisiológica, entre otros), para conformar una suspensión con pH 12,4. Al colocarse en el interior del conducto radicular –en contacto directo con las paredes dentinarias- se produce en presencia de agua la ionización del hidróxido de calcio y por consiguiente, la alcalinización del medio. Al llegar al interior de los túbulos dentinarios, los iones hidroxilo modifican el pH de la dentina, lo que provoca la destrucción de la membrana celular de las bacterias y de sus estructuras proteicas. La alteración de pH de la masa dentinaria torna inadecuado el medio para la supervivencia de la mayoría de los microorganismos de la flora endodóntica⁶.

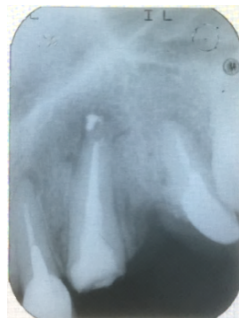
El yodoformo, es un polvo color amarillo-limón, de olor característico, altamente radioopaco. Es poco soluble en agua y soluble en éter y alcohol. Posee acción antiséptico, ya que libera yodo de forma lenta en contacto con los tejidos periapicales. Es utilizado como medicación intra y extrarradicular en dientes portadores de lesiones refractarias. Su mecanismo de acción se vincula a la liberación de yodo y a su volatilización, la cual se activa en los tejidos vivos ante la presencia de tejidos orgánico en desintegración o en ausencia de luminosidad, temperatura ideal de 37 °C, ausencia de oxígeno y ante la

presencia de medios alcalinos. El yodoformo inicia su acción antibacteriana a los 7 días después de su aplicación y el pico máximo de ese efecto se logra a los 14 días.



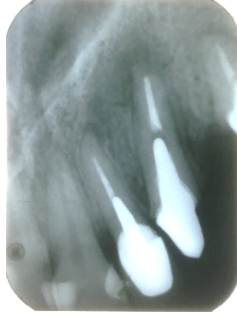
Rx Post 1° Sesión (05-08-2015)

En la segunda sesión, llevada a cabo el día 19-08-2015, se procedió al retiro de la pasta alcalina con instrumentación coronal e irrigación abundante con hipoclorito sódico. Previa instrumentación manual hasta una lima 80, siendo 20 mm la longitud de trabajo y tomando como referencia el remanente dentario palatino, se realiza la obturación definitiva del conducto con conos de gutapercha y cemento de Grossman, utilizando la técnica de obturación de condensación lateral.



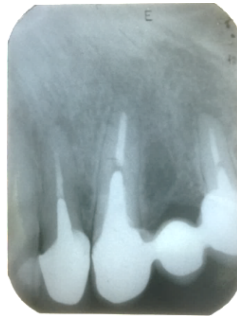Rx Post 2° Sesión (19-08-2015)

Se cita a Leandro A. a los dos meses de realizado el retratamiento, y se toma una radiografía de control. Donde observamos que ya comenzó a rehabilitarse la PD 23, con un perno colado y corona provisoria.



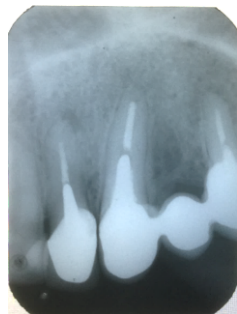
Rx 1° control: 2 meses (21-10-2015)

Al año del último control, transcurrido 14 meses de la re intervención (12-10-2016), se vuelve a controlar con una radiografía, encontrándose la rehabilitación definitiva. Siendo el Canino superior izquierdo, pilar de un puente metalo-ceramico de tres piezas, siendo el otro pilar la PD 15 para reemplazar el primer premolar superior izquierdo ausente en su dentición.



Rx 2° Control: 14 meses (12-10-2016)

Por último, se realiza un último control radiográfico a los 15 meses.



Rx 3° Control: 15 meses (30-11-2016)

El objetivo final del tratamiento endodóntico radical es propiciar las condiciones para la reparación de los tejidos apico-coronales. La relación de continuidad entre la pulpa y el periodonto hace que las patologías de uno(a) determinen alteraciones en el otro(a). La agresión a los tejidos periapicales es en la mayoría de los casos por caries, de origen traumático o iatrogénico. A las pérdidas tisulares de la acción de los agentes agresores se suman las que son consecuencia del propio proceso inflamatorio que, aun cuando es incipiente, siempre provoca una destrucción de tejidos.

Una vez eliminadas las causas de la agresión, el cuadro reaccional evoluciona hacia el proceso de reparación, en el cual la proliferación y la diferenciación de las células específicas favorecen la reposición de los tejidos destruidos. La reparación, que implica la restauración de pérdidas tisulares, representa entonces un epílogo de un proceso inflamatorio exitoso y que se produce en los tejidos apicales y periapicales mediante un mecanismo semejante al que se verifica en otros órganos, salvo algunas peculiaridades de cada región.

La reparación periapical se constará en la clínica cuando el diente se presenta sin sintomatología y con imagen radiográfica que exhibe integridad en la lámina dura y espesor uniforme del espacio periodontal. Estas características revelan ausencia de proceso inflamatorio detectable en la clínica⁷.

CASO 3

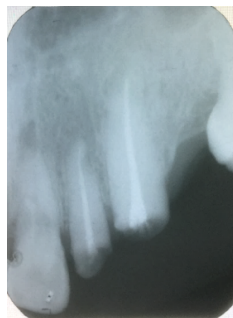El día 08-06-2016, el señor Horacio E. se presenta a la Especialidad de Endodoncia de la Facultad de Odontología de la Universidad Nacional de Rosario, acompañado por alumnos de grado de la Cátedra Clínica de Prosthodontia Fija de la misma casa de estudios, para solicitar la realización de retratamientos endodónticos no quirúrgicos en varias piezas dentarias del señor, por motivos protésicos.

Me parece oportuno describirlos por separado, mencionando en este caso, lo realizado en la pieza dentaria 22 (Incisivo Lateral Superior Izquierdo).

Al realizarle la historia clínica, el paciente refiere ser diabético e hipertenso. Para lo cual tomaba diariamente, Enalapril 10mg dos veces por días para el tratamiento de la hipertensión y Glimpirida 4 mg para tratar la diabetes. Además de tomar medicación para el colesterol, fenofibrato micronizado 200mg.

Durante el diagnóstico clínico, no refiere sintomatología a las pruebas de sensibilidad o antecedentes de dolor. Se observa que la pieza dentaria no presentaba ningún tipo de obturación, estando los conos de gutapercha expuestos al medio bucal y encontrándose caries en el remanente dentario.

Se le realiza una radiografía periapical de la PD 22 para completar el diagnóstico. Donde se observa que la obturación conducto es corta y presenta ensanchamiento del espacio periodontal, sin radiolucidez ósea. Y se determina que el diagnóstico de dicha pieza dentaria es pieza endodónticamente tratada.



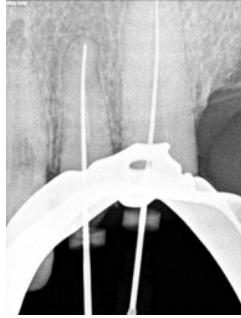
Realizada la técnica anestésica, y el aislamiento del campo quirúrgico, se procede a la desobstrucción del conducto. Mediante la utilización de limas K de calibre 15 y 20 se realiza en camino entre la gutapercha y el conducto dentario, para la posterior colocación en el mismo de las limas Hedstrom, la cual se gira en sentido horario hasta enganchar la gutapercha y se tracciona en dirección coronal hasta que salga la gutapercha. Eliminada la misma con el sellador, se recomienda instrumentar el conducto con técnica de descenso coronal para no empujar residuos hasta el ápice y por el agujero apical⁸.

Otra manera de retirar la gutapercha es mediante la utilización de atacadores calientes, los cuales eliminan pequeñas partes de gutapercha al ser introducidos el mismo caliente en el conducto y se espera que se enfríe dentro del mismo, para luego retirar el instrumento. Esta técnica se utiliza cuando se encuentra bien adaptada la gutapercha a las paredes del conducto, pero es una técnica que demanda mucho tiempo y se corre riesgo de empujar gutapercha reblandecida por el agujero apical cuando nos acercamos al tercio apical del conducto.

También podemos usar las puntas ultrasónicas que ablandan la gutapercha y después se la extrae con limas. Este método es muy eficaz para retirar el sellador que queda adherido a las paredes del conducto. Pero la manera más rápida de retirar la gutapercha del conducto es mediante la utilización de instrumental rotatorio, ya sea limas rotatorias o usar brocas de Gates-Glidden. Una vez que se crea un punto de agarre en la parte más coronal de la gutapercha, la lima o broca escogida abrirá paso a la velocidad apropiada por la masa de la gutapercha en sentido apical, saliendo la misma en dirección coronal a medida que avance la lima. Esta técnica se utiliza solo en conductos rectos.

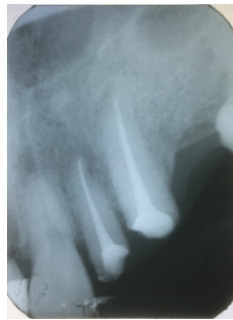Conseguida la desobstrucción completa del conducto, realizamos la conductometría y se procede a instrumentar el mismo. La longitud de trabajo fue de 19mm y se tomó como referencia el borde incisal del diente en cuestión. El instrumento memoria fue la lima K calibre 45. Luego de irrigar de manera profusa con hipoclorito de sodio al 5,25%, se seca y

se realiza la obturación del conducto con la técnica de condensación lateral en frío. Colocando una obturación de cemento provisorio hasta que se pueda realizar una obturación definitiva.



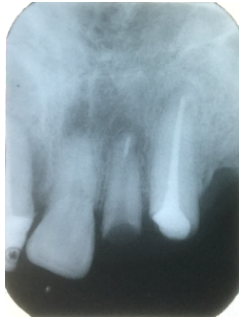Rx Conductometría de la PD 22 del paciente Horacio E.

Verificamos también la correcta desobturación del conducto.



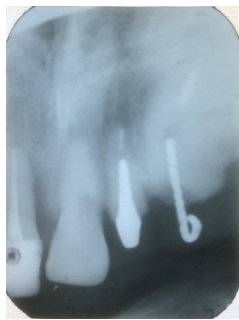Rx Post Retratamiento en PD 22 Horacio E. (15-06-2016)

A los 2 meses de la reintervención, 31/08/2016, se los cita al paciente Horacio E. al primer control. En donde encuentro el conducto desobturado en forma parcial, sin ninguna obturación. El paciente refiere que los alumnos trabajaron sobre el diente, dejándolo en ese estado. Se procede a la desinfección con paramonoclorofenol, y posterior obturación con Provis, dejando torunda de algodón estéril en la entrada del conducto.



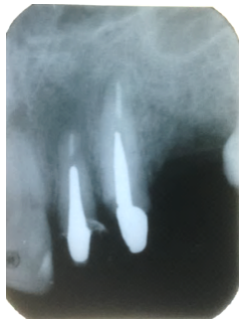Rx 1° Control: 2 meses. PD 22 Horacio E. (31/08/2016)

Luego de transcurridos 5 meses, se vuelve a citar al paciente para un segundo control radiográfico. En donde encontramos la presencia de perno muñon colado, ya cementado en la PD 22 de Horacio E.



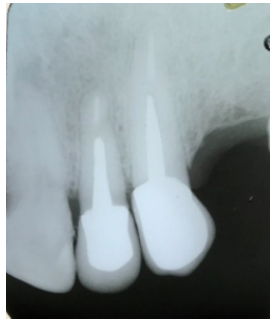Rx 2° Control: 5 meses. PD 22 Horacio E. (02-11-2016)

El 07-12-16 Horacio E. vuelve a control sin cambios en la PD 22. Refiere que la semana próxima los alumnos, le van a cementar la corona definitiva.



Rx 3° Control: 6 meses. PD 22 Horacio E. (07-12-2016)

22-03-2017 4° Control, presenta restauración protésica completa. Corona métalo cerámica.



Rx 4° Control: 8 meses. PD 22 Horacio E. (22-02-2017)

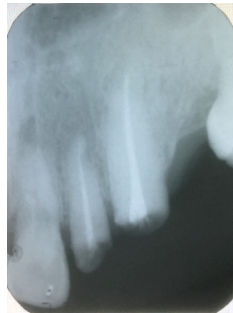CASO 4

Ahora describiremos el procedimiento realizado en la PD 23 del mismo paciente que en el caso anterior, Horacio E.

Los datos relevantes a destacar son: paciente de 66 años, diabético e hipertenso, que concurre a la consulta con indicación de retratamiento en el Canino Superior Izquierdo, por motivos protésicos.

A la inspección clínica, nos encontramos que el diente presenta caries y no posee ningún tipo de obturación provisoria, observándose los conos de gutapercha. No presenta sintomatología alguna.

Radiográficamente, podemos comprobar la integridad radicular, sin radiolucidez ósea en el ápice dentario y la presencia de ensanchamiento del espacio periodontal.



Rx PRE PD 23 paciente Horacio E. (15-06-2015)

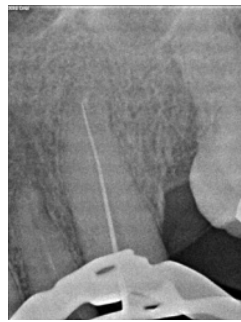
Se comienza la extirpación de caries con fresa redonda a baja velocidad con micro motor y se retira la obturación que presentaba en paciente. Conseguida la desobturación del conducto, se vuelve a instrumentar a 23 mm de longitud de trabajo, siendo el instrumento memoria una lima k de calibre 55. Se obtura mediante la técnica de condensación lateral, con conos de gutapercha y cemento de Grossman.

Para realizar la obturación del conducto radicular, luego de realizada la limpieza y conformación del mismo, éste debe encontrarse seco, limpio y asintomático. La mayoría de las técnicas emplean un núcleo central y un cemento sellador. Siendo la utilización del

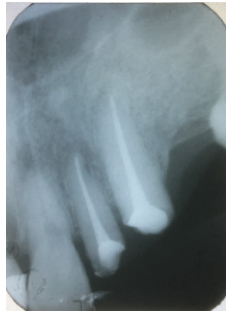sellador indispensable para evitar la filtración de fluidos, logrando sellar el espacio entre la pared de la dentina y el material obturación. También llenan las irregularidades del conducto, los conductos accesorios y laterales, y los espacios que quedan entre las puntas de gutapercha usadas en la compactación lateral. Además, actúan como lubricantes durante el proceso de obturación.

A continuación explicaremos la técnica de obturación de compactación lateral, que es una de las más utilizadas y la cual nos proporciona control de la longitud durante la compactación. Primero, se selecciona el cono principal de gutapercha, cono maestro, para lo cual se tiene en cuenta el instrumento memoria. El cono principal debe estar bien adaptado a nivel apical, debe ajustar, al retirarlo se debe sentir que ofrece resistencia. Esto se puede comprobar mediante una radiografía. Se coloca el cono maestro en solución desinfectante, como hipoclorito de sodio, durante 1 o 2 minutos, ya que los conos de gutapercha deben estar libres de microorganismos patógenos. Luego, acto seguido, debe prepararse el agente sellador elegido. Uno de los más utilizados es el cemento de Grossman, el cual se presenta en forma de polvo y líquido. Se incorpora poco a poco el polvo al líquido con espátula estéril sobre loseta esmerilada, hasta obtener una consistencia pastosa y homogénea. Se unta sellador sobre el cono principal y se introduce en el conducto a la longitud establecida. También puede llevarse el sellador al conducto mediante la utilización de léntulo o con limas y depositarlo con movimientos de rotación anti horario, para la posterior colocación del cono. Finalmente se elige un espaciador digital, el cual debe calibrarse a 1 o 2 mm de longitud menos que la longitud de trabajo, y dependiendo del espacio disponible en la cavidad pulpar, y se introduce el mismo con movimientos en dirección apical y vaivén, procurando presionar el cono principal contra una de las paredes del conducto (efecto cuña), para darle espacio al cono accesorio. Luego se toma con pinza un cono accesorio o secundario similar al calibre del espaciador, y al retirarse este último (haciéndolo girar sobre un lado y otro de su eje), se ocupa el lugar dejado por el espaciador de forma inmediata con el cono accesorio. Esto se repite hasta que no entren más conos secundarios. Quedando de esta manera, una obturación tridimensional del conducto. Los conos de gutapercha pueden compactarse pero no comprimirse, poseen propiedades visco

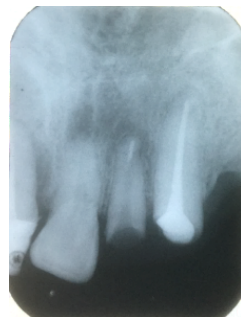elásticas, se expande al calentarse. Y pueden disolverse con sustancias disolvente como el cloroformo o xilol. Concluida la condensación, se procede a cortar los conos a nivel de la entrada del conducto con un instrumento Ladmore calentado a la llama directa y se compacta firmemente los conos de gutapercha en la entrada con un condensador pequeño, se limpia la cavidad con torunda embebida en alcohol y se coloca una obturación provisoria. Se toma una nueva radiografía periapical del diente obturado. (Se puede comprobar la condensación antes de cortar los conos tomando otra radiografía si el operador lo desea).



Rx Conductometría y verificación de la desobturación PD 23 Horacio E.

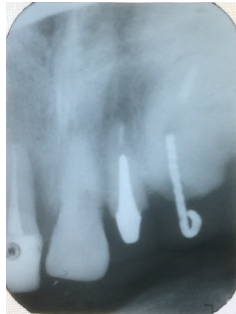

Rx Post Retratamiento en PD 23 Horacio E. (15-06-2016)



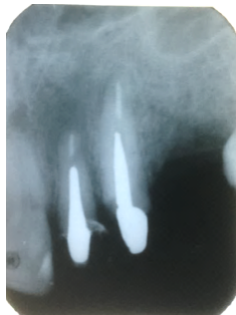Rx 1° Control: 2 meses. PD 23 Horacio E. (31/08/2016)

Transcurridos 5 meses de re intervenido el conducto, se cita a Horacio E. a un nuevo control, donde se observa clínicamente que presenta una corona provisoria. El paciente nos comenta que ya le habían tomado la impresión para la realización del perno colado.



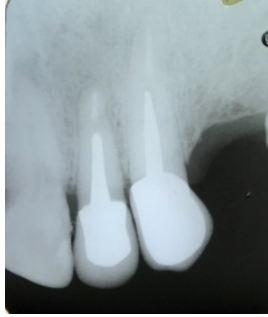Rx 2° Control: 5 meses. PD 23 Horacio E. (02-11-2016)

En el 3er control radiográfico, constatamos que luego de 6 meses, el paciente presenta rehabilitación con perno colado y corona provisoria.



Rx 3° Control: 6 meses. PD 23 Horacio E. (07-12-2016)

El día 22-03-2017, siendo el 4° Control, presenta restauración protésica completa. Corona metalo cerámica.



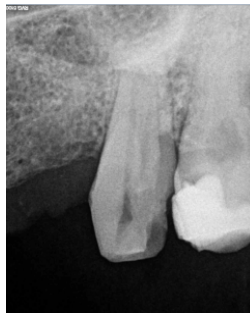Rx 4° Control: 8 meses. PD 23 Horacio E. (22-02-2017)

CASO 5

La señora Marta D. Se presenta a la consulta acompañada por los alumnos de 5to año de la facultad de odontología de Rosario, para solicitar un turno.

El día 03-08-2016 durante la realización de la Historia Clínica, Marta D. nos comenta que asiste al establecimiento desde hace unos meses para la realización de una rehabilitación protésica en su boca. La pieza dentaria que la trae a mis manos es el segundo molar superior izquierdo, pilar de un puente de tres piezas dentarias que abarcara las PD 25-26-27, para reemplazar el primer molar superior izquierdo ausente. Al examen intraoral, se encuentra la coloración de un puente provisorio de acrílico. Me comenta que luego que los alumnos tallaran la PD en cuestión, empezó a sentir mucho dolor. Tuvo y tenía sintomatología a cualquier tipo de estímulo. Refiere no haber tomado ningún tipo de medicación. Dice no presentar ningún problema de salud al momento del interrogatorio.

Durante la inspección radiográfica, observamos que la cámara pulpar es estrecha y sin particularidades en los tejidos de soporte. Determino que su diagnóstico, es una pulpitis sintomática irreversible.

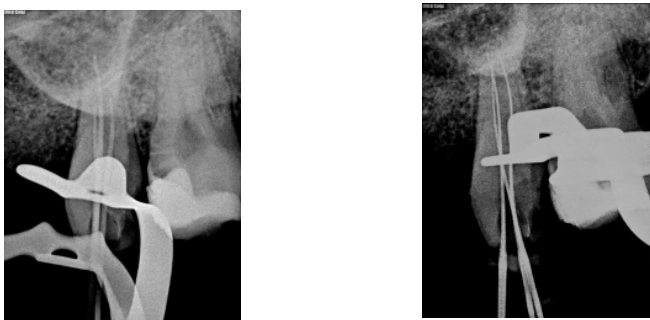


Rx PRE PD 27 (03-08-2016)

Se realiza la apertura de dicha pieza dentaria, previa anestesia y aislación absoluta, y se encuentran tres conductos para trabajar. Este caso me resulta muy difícil para determinar la longitud de trabajo, siendo necesario citar a la paciente a otra sesión. Encuentro mucha discrepancia entre la conductometría tomada con la sensación táctil y una lima K número 20 y lo que me marca el localizador apical, decidiendo respetar la longitud que marca el

localizador apical, porque de otra manera la paciente presenta sintomatología. Entonces queda establecida la longitud de trabajo del conducto MV y DV a 16 mm y el conducto palatino a 18mm. Las referencias son las cúspides homólogas para cada conducto. Siendo 30 el calibre del instrumento memoria en los conductos vestibulares y 45 en el palatino.

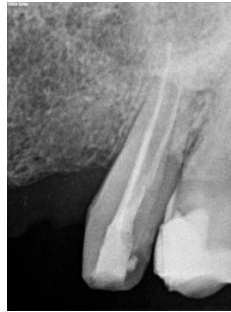El localizador apical es un dispositivo electrónico que sirve para determinar la longitud de trabajo (distancia entre el punto donde deberían terminar la limpieza, conformación y obturación del conducto y un punto de referencia coronal preestablecido). Consta de cuatro partes: un clip labial, un clip para la lima, el aparato propiamente dicho y un cable que conecta las tres partes. La pantalla muestra el avance de la lima hacia el ápice. Debemos confirmar los resultados mediante la toma de una radiografía periapical. Los localizadores de cuarta generación, comparan la información de la resistencia y la capacitancia con una base de datos entre la lima y el ápice, emitiendo una señal cuando la lima alcanza el foramen apical. Dentro de las ventajas de su utilización podemos mencionar la utilización de menos radiografías y que mejora la calidad de obturación. Está contraindicado su uso en pacientes con marcapaso o pacientes con raíces inmaduras⁹.



Rx Conductometría PD 27 (10-08-2016)

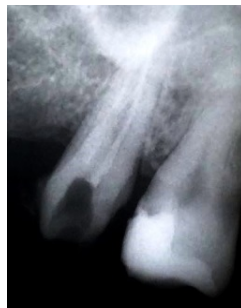Luego de trabajados los conductos con limas K de acero inoxidable con movimientos fuerzas balanceadas de Roane e irrigando con hipoclorito de sodio los mismo, se procede a la obturación con conos de gutapercha y cemento de Grossman, utilizando la técnica de

condensación lateral. Encontrándonos en la radiografía final, que dos conductos se unieron al momento de la obturación.



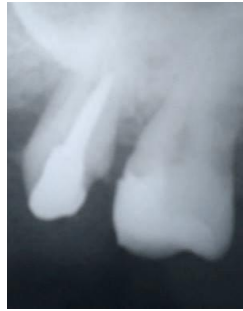Rx POST PD 27 (10-08-2016)

A los dos meses, el 05-10-12016, de realizado el tratamiento la paciente Marta D. concurre al primer control, donde podemos observar en la radiografía que el conducto fue desobturado. Contándonos la señora que ya le tomaron la impresión para realizarle un perno.



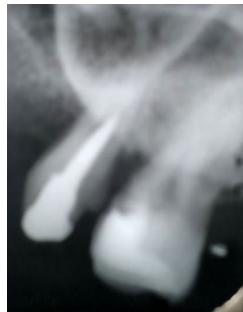Rx 1° Control: 2 meses. PD 27 (05-10-12016)

Pasado un mes de su última visita (02-11-12016), se vuelve a controlar la PD 27, encontrándonos que ya presenta la colocación del perno colado y puente provisorio.



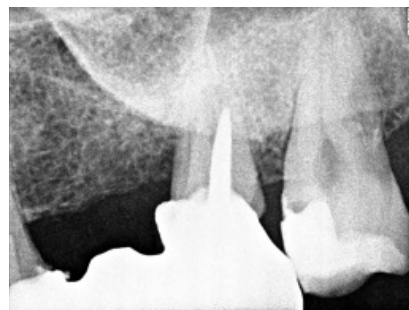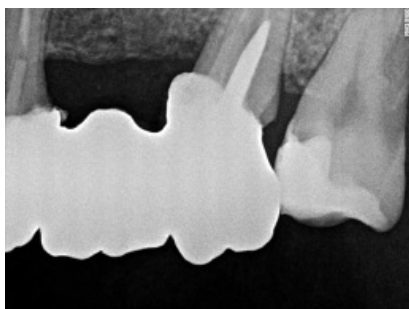
Rx 2° Control: 3 meses. PD 27 (02-11-12016)

Antes que cierre la facultad de Odontología de Rosario por receso de verano, se vuelvo a citar a la paciente para ver si ya presenta su rehabilitación definitiva. Y nos encontramos, que los alumnos no llegaron con los tiempos y que el puente definitivo metalo cerámico, lo van a colocar terminado el receso de vacaciones.



Rx 3° Control: 4 meses. PD 27 (30-11-12016)

Se cita nuevamente el 29/03/2017, para un 4to control a la señora Marta D. y finalmente observamos que presenta la rehabilitación completa, con su puente definitivo.



Rx 4° Control: 7,5 meses. (29-03-2017)

CASO 6

La paciente Morena V, de 9 años de edad, se presenta a la consulta el día 24-08-2016 derivada por la guardia de la facultad para la evaluación de las piezas dentarias 11 y 22.

Relata su madre, que a fines del mes de junio, para ser más específica el 29-06-2106, Morena V. sufre un accidente escolar en el patio, golpeándose su boca con la cabeza de un compañero. Que esa misma noche, debido al dolor que tenía su hija, concurre a la guardia odontológica de la facultad de odontología de Rosario, donde le colocaron la férula que al momento de la inspección clínica continuaba en boca.

Si bien durante la realización de la historia clínica general no hay particularidades relevantes, la paciente refiere haber tenido dolor con anterioridad, el cual calmaba con Ibuprofeno, pero no presentaba sintomatología al momento de la consulta.

A la inspección extraoral nos encontramos con el labio superior tumefacto. A la inspección intraoral, observamos la presencia de la férula pasado dos meses del traumatismo, acumulación de mucha placa bacteriana en todas las piezas dentarias, caries en palatino de la PD 11 y gran tumoración en todos los tejidos adyacentes a las piezas en cuestión.

Se procede a tomar una radiografía periapical de la zona, donde se observa un leve ensanchamiento del espacio periodontal.

Seguidamente procedemos al retiro de la férula, para poder tomar la sensibilidad de las piezas dentarias con mayor comodidad. Siendo la prueba de sensibilidad negativa en ambos incisivos centrales superiores (Pd 21 y 11). La prueba térmica con frío fue realizada con un refrigerante colocado en una torunda de algodón, y aplicado en el centro de la cara vestibular del diente o de la corona a evaluar, previo aislamiento relativo de dicha pieza dentaria con rollos de algodón en el fondo de surco vestibular. El dióxido de carbono congelado (nieve carbónica) desencadena una respuesta positiva en el caso del que diente contenga tejido vital. Antes conviene comprobar los dientes “normales” adyacentes o contralaterales para tener una referencia confiable.

Se acepta que después de un traumatismo la capacidad de conducción de las terminaciones nerviosas y de los receptores sensoriales queda alterada en forma suficiente como para

inhibir los impulsos de un estímulo térmico o eléctrico, dando falsos negativos. El retorno normal del flujo sanguíneo de la pulpa coronal de un diente traumatizado completamente formado puede tardar hasta 9 meses. Al restablecer la circulación se recupera la capacidad de respuesta a las pruebas pulpares¹⁰.

También se le indica a Morena V. el uso de buches con buches antisépticos y aplicación de gel de digluconato de clorhexidina al 0,12%, se refuerza la enseñanza en la técnica de cepillado, y se le indica a la madre que concurra a algún establecimiento público, como ser la facultad o algún centro de salud cercano a su domicilio, para que empiecen a realizarle los tratamientos necesarios a su hija, ya que el estado bucal de Morena era malo. Presentaba muchas caries.

Hasta este momento tenemos un gran interrogante con respecto a su diagnóstico pulpar, ¿será muerte pulpar? ¿O será una ruptura apical transitoria? Siendo el tratamiento elegido hasta el momento realizar el monitoreo de la respuesta pulpar hasta establecer diagnóstico pulpar definitivo.

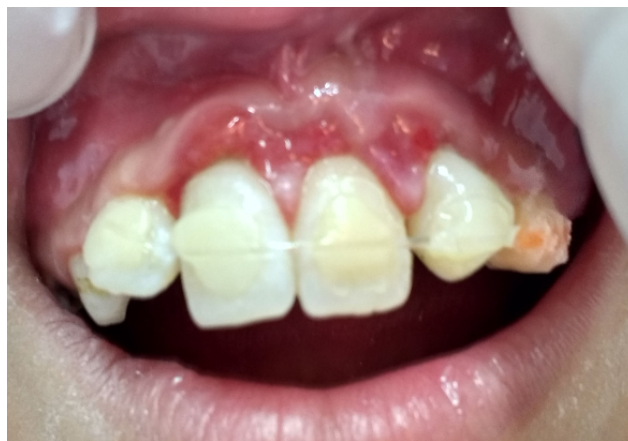El rompimiento apical transitorio, según Andreasen, se define como un lesión moderada de la pulpa o un lesión combinada entre el ligamento periodontal y la pulpa en dientes con formación radicular completa y ápice cerrado, causado por movimientos bruscos durante el tratamiento de ortodoncia, o por un trauma dentoalveolar y/o trauma de oclusión en el que los tejidos traumatizados experimentan un proceso espontáneo de reparación de estas estructuras sin causar daño permanente en la pulpa. Cuando el diagnóstico del traumatismo es por luxación lateral o extrusiva con formación radicular completa, estos dientes pueden presentar signos clásicos de necrosis pulpar que posteriormente regresan a la normalidad sin terapias interceptivas. Sus manifestaciones clínicas incluyen: alteraciones en la sensibilidad, cambio de color, reabsorción ósea u obliteración del conducto radicular¹¹.

Se le asigna un nuevo turno para la semana siguiente para repetir los test de sensibilidad.

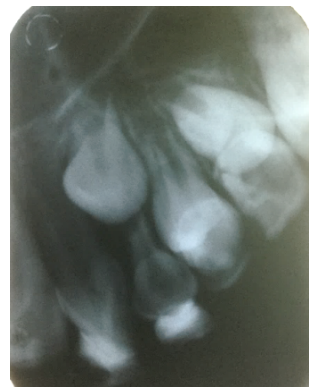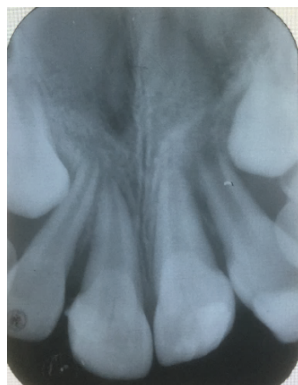Morena V. vuelve al consultorio el 31-08-2016, en esta visita, volvemos a realizarle las pruebas de sensibilidad a las PD 11 y 21, dando nuevamente negativo. Notamos una gran mejoría en cuanto a la coloración de los tejidos blandos en la inspección intraoral. Se procede al retiro de la férula por completo, evaluando las PD 22 y 63, debido a la movilidad

excesiva de ambas. Se realiza la toma de nuevas radiografías periapicales y se decide volver a ferulizar con hilo de nailon y resinas compuestas, sólo los cuatro incisivos superiores, debido a la movilidad que presentaban ambos incisivos centrales superior. El objetivo de la ferulización es reducir la movilidad temporalmente o mantener en su sitio por un tiempo a los dientes que fueron reubicados. De esta manera, se crea la condición necesaria para la reparación del ligamento periodontal. Dicha contención o ferulización, debe ser estética, no interferir con los labios o la encía y permitir una correcta higienización.

Observando que la PD 63 se encuentra sin soporte óseo y próximo al recambio dentario, se le indica a la madre que se le realice la extracción dentaria de dicha pieza.



Fotografía 31-08-2016

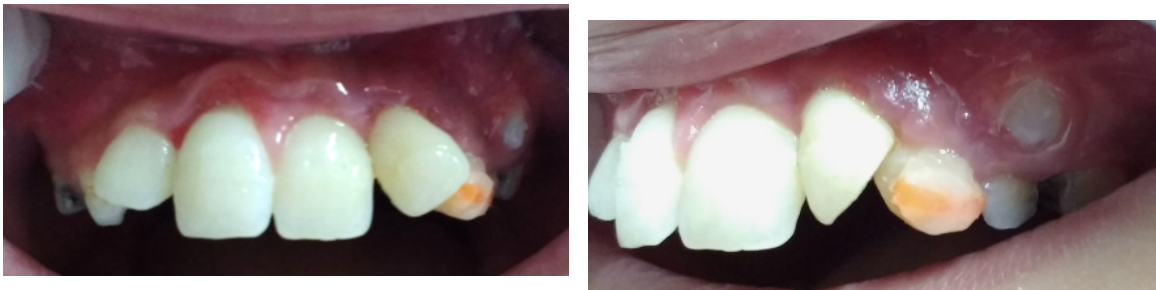

Rx Control 31-08-2016

En la evaluación clínica y radiográfica, observamos que la PD 11 presenta retracción de encía vestibular con imagen radiolúcida en mesial de la raíz, ensanchamiento del espacio periodontal.

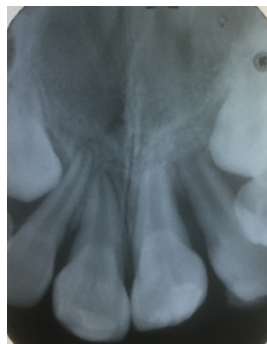Se decide controlar a Morena V. una vez al mes, citándola a un nuevo control en Octubre de 2016.

El 05/10/16 Morena V. concurre a la consulta, refiriendo tener molestia en la PD 63, sin estar realizada la extracción de dicha pieza dentaria, como le habíamos indicado. Se observa que el canino superior izquierdo se encuentre retenido por vestibular y hay una pequeña disminución en la movilidad de las PD 11 y 21. Se le realizan las pruebas de sensibilidad en todos los incisivos superiores, encontramos con resultados negativos en las PD 11 y 21 y con resultados positivos en ambos incisivos laterales superiores (PD 12 y 22).



Fotografías 05/10/16

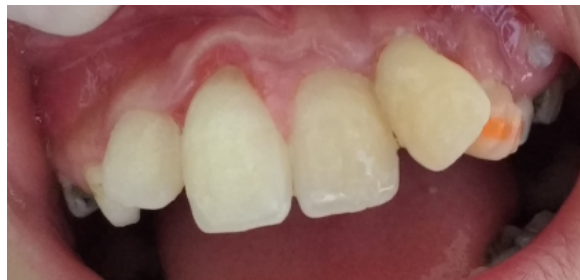Se vuelve a evaluar las piezas dentarias con una radiografía de control.



Rx Control 05/10/16

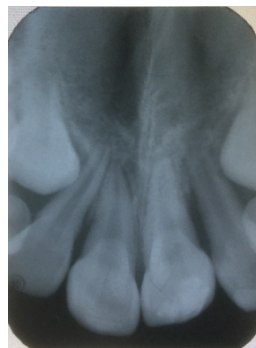Lo que se busca con los controles, es evaluar si la pulpa dentaria está en shock, lo cual puede estarlo por 9 meses posteriores a la fecha que sufrió el traumatismo. O esperar a que haya algún indicio que nos indique la decisión de realizar algún tratamiento más radical como es la endodoncia. Ya sea un cambio de coloración en las piezas dentarias afectadas o la presencia de fistula.

El 02-11-2016 se realiza un nuevo control. Sensibilidad negativa en PD 11 y 21. . Realizo sondaje periodontal, siendo este normal.



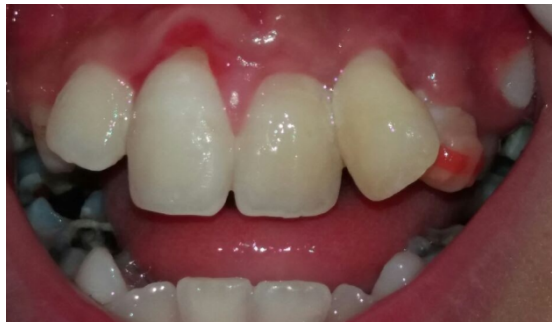Fotografía 02/11/2016

Radiográficamente se observa una radio lucidez en mesial de PD 11 que comparando con los radiografías anteriores, siempre estuvo, lo que a veces se disipaba dependiendo la angulación con la que se tomaba la radiografía, citándola nuevamente en un mes.

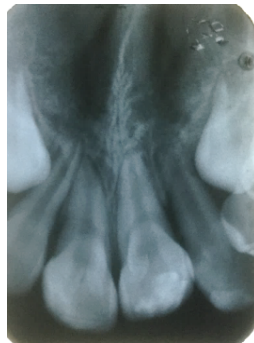

Rx Control 02/11/2016

Trascurridos tres meses de la primera consulta, volvemos a controlar a Morena V. el 30/11/16.



Fotografías 30/11/2016



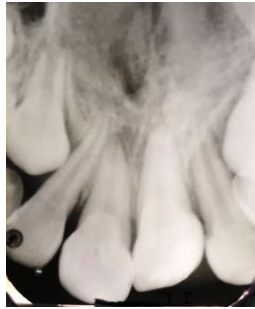Rx Control 30/11/2016

Las pruebas de sensibilidad en las PD 11 y 21 son negativas nuevamente. Se observa que la caries palatina en la PD 11 es más extensa, y se le pide a la paciente que concurra a realizarse los tratamientos de operatoria dental a la cátedra de Operatoria Dental I de la facultad de Odontología cuanto antes. Se cita a Morena V. en febrero de 2017, luego de las vacaciones de verano.

El 01-03-2017 Morena V regresa a un nuevo control. Nos comenta que todavía no pudo asistir al dispensario de su zona.

Se toma la sensibilidad pulpar, siendo negativa en las PD 21 y 11, y positiva en las PD 12 y 22.

Radiográficamente, observamos que los conductos se están calcificando, lo que nos indica que la pulpa está viva.

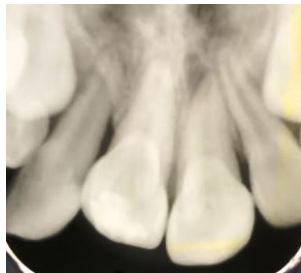


Rx Control 01-03-2017

El 29-03-17 realizamos un nuevo control, Morena V. concurre a la consulta y observamos muy mala higiene. Se le explica la importancia de eliminar todos los focos infecciosos de su boca y se refuerza la técnica de cepillado.

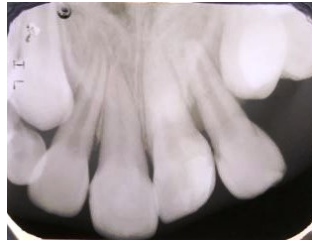Al realizar las pruebas de sensibilidad, nos encontramos con que la PD 12 y 21 presentan sensibilidad positiva. Mientras que la PD 11 todavía es negativa, al igual que PD 22.

Se decide retirar las caries que hay en palatino de los dos incisivos centrales superiores. Realizándole restauraciones con resinas compuestas.



Rx Control 29-03-2017

Se vuelve a controla a la señorita Morena V, el 26-04-2017 tomándole una radiografía periapical de control. Las pruebas de sensibilidad no presentaron variación con respecto al último control.



Rx Control 26-04-2017

Se cita a la paciente para el mes siguiente (24-05-2017), pero lamentablemente se ausento el día establecido. Se intentó contactar en reiteradas ocasiones a la madre al número telefónico que nos brindó el día de la realización de la historia clínica pero no pudimos comunicarnos, dejando inconcluso su tratamiento.

CASO 7

El día 19-08-2015 el Señor Silvio C. se presenta a la consulta acompañado por alumnos de la 5to año de la Facultad de Odontología de Rosario, pertenecientes a la Cátedra de Prostodoncia Fija. Los mismos necesitaban que le realicen al señor la endodoncia de la PD 21, para poder realizarle la rehabilitación coronaria ellos.

El paciente refiere durante la realización de la historia clínica, que presenta sintomatología frente a estímulos provocados (frío) en su Incisivo Superior Izquierdo, en el momento de la inspección clínica intraoral. La pieza dentaria en cuestión presenta caries y una corona provisoria. Afirma no tener ningún problema de salud en su estado de salud general.

Al realizarle la radiografía apical, observamos los tejidos de soporte: presenta ensanchamiento del espacio periodontal, sin radiolucidez ósea apical e integridad radicular.

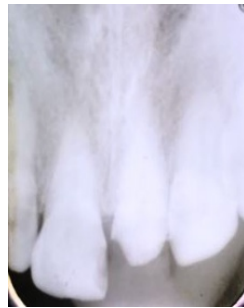
El diagnóstico que presenta el paciente es Pulpitis Sintomática Irreversible.

Se le realizo la endodoncia en una única sesión. Utilice la técnica estandarizada para realizar la limpieza y conformación del conducto, con instrumentación manual. La longitud de trabajo fue de 21 mm tomando como referencia el borde incisal. Siendo el instrumento memoria una lima K de calibre 50. Obturándose con técnica de termocompactación mecánica con condensador de Mc Spadden (guttacondensador™)

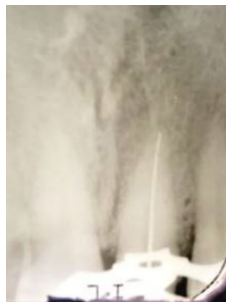
La técnica de compactación termo mecánica utiliza un instrumento de acero inoxidable con estrías similares a las de la lima Hedstrom, pero de rotación inversa. Cuando se utiliza con contraángulo a baja velocidad, el instrumento genera fricción, reblandece la gutapercha y la desplaza en sentido apical. La técnica requiere la adaptación de un cono maestro algo más corto que la longitud preparada, y aplicación de cemento sellador. Se selecciona un compactador del tamaño del conducto, y se inserta a lo largo del cono de gutapercha hasta 3-4 mm de la longitud preparada. Se pone en marcha el contraángulo y la gutapercha se

calienta por la fricción de la fresa rotatoria. La masa flexible es compactada en sentido apical y lateral, a medida que se extrae el dispositivo del conducto¹².

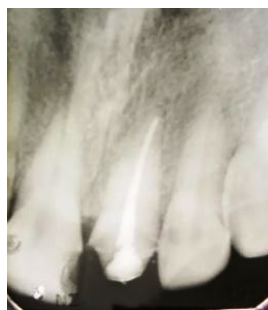Como ventajas de este sistema podemos decir que ahorra tiempo, rellena las irregularidades del conducto y es fácil de usar. Sus inconvenientes puede ser: fractura de instrumental, extrusión del material, imposibilidad de usar en conductos curvos y generación de calor.



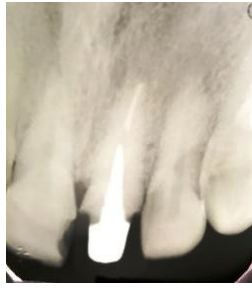Rx Pre PD 21 Paciente Silvio C. (19-08-2015)



Rx conductometría PD 21 Paciente Silvio C. (19-08-2015)

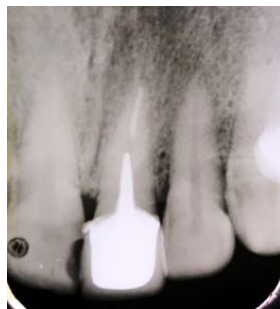

Rx Post PD 21 Paciente Silvio C. (19-08-2015)



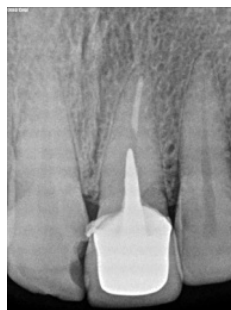Rx 1° Control: 3 meses. PD 21 Paciente Silvio C. (25-11-2015)

Silvio C. viene el día 14-09-2016 a su segundo control, donde podemos observar que ya tiene realizada la rehabilitación coronaria completa en su PD 21.



Rx 2° Control: 13 meses. PD 21 (14-09-2016)

A 23 meses de realizada la endodoncia, volvemos a controlar al paciente. Donde observamos la normalidad de los tejidos adyacentes.



Rx 3° Control: 23 meses. PD 21. (31-07-2017)

CASO 8

La Señora Susana L. concurre a la consulta el día 07-09-2016, derivada por su odontólogo. Ella vive en una localidad cercana a la ciudad de Rosario, y allí el profesional que la atiende no realiza endodoncia en molares.

Al realizarle la historia clínica general, la paciente refiere ser hipertensa y estar medicada con Losartan 5mg, tomando un comprimido diario.

Durante la historia clínica particular, en el diagnóstico clínico, refiere que tuvo y tiene dolor en la PD 46, sobre todo ante estímulos fríos, pero que no tomo ninguna medicación.

Al estudio radiográfico, observamos: integridad radicular, no presenta ensanchamiento del espacio periodontal, ni radiolusidez ósea peridentaria.

Siendo su diagnóstico pulpar, una Pulpitis Sintomática Irreversible.

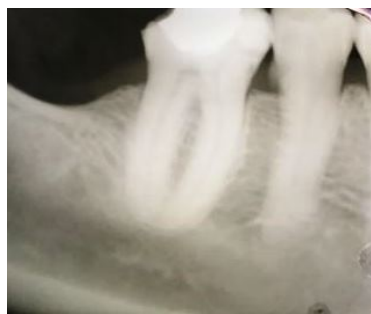Se realiza la técnica anestésica del nervio dentario inferior. Previo retiro de la obturación provisoria de la PD 46 con fresa redonda a alta velocidad, se aísla el diente en forma absoluta con goma dique y la colocación de clamp para molares (número 205) con la ayuda de la pinza portaclamps y se procede a realizar la penetración inicial en la cara oclusal (a la altura del cuerno distal) del molar inferior, aplicando la fresa redonda paralela al eje mayor del diente hasta penetrar las estructuras dentarias. Una vez alcanzada la cámara pulpar, se elimina el techo de la misma con fresa redonda a baja velocidad con movimientos de tracción. Debe tener forma de trapecio, con base mayor hacia mesial y la base menor hacia distal. También utilice la fresa Endo Z para darle divergencia a las paredes durante la apertura.

Durante la realización del tratamiento endodóntico en el primer molar inferior derecho de la paciente Susana L., tuve dificultad en encontrar su conducto MV, ya que el mismo se encontraba muy cerca del conducto ML, no lograba identificarlo con la ayuda del explorador endodóntico. Para conseguirlo, utilicé limas de calibres muy bajos, comenzando con limas 06, 08, 10 y la ayuda de EDTAC, con movimientos de vaivén. Determiné la longitud de trabajo e instrumenté hasta la lima 25 todos los conductos, irrigando con hipoclorito de sodio al 5,25%.

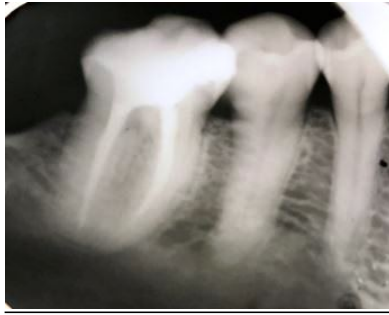Para poder determinar la longitud de trabajo, utilizamos limas K de tamaños pequeños como número 10-15 o 20 (dependiente de la amplitud del conducto). Mediante una ecuación matemática calculamos: sumando la medición de la longitud del diente en la radiografía periapical inicial más la longitud media del diente a tratar, dividido dos, y podemos determinar la longitud aproximada del diente. Lo que se comprueba posteriormente tomando una radiografía periapical del diente tratado con el instrumento en el interior del conducto, y evaluando el extremo del instrumento en relación con el vértice de la raíz. Es importante, registrar por escrito la misma y anotar el borde de referencia que se utilizó (puede ser la superficie incisal o cúspide que pueda servir como borde de referencia).

Los conductos mesiales con limas manuales utilizando la técnica estandarizada de Ingle, y los distales luego de la instrumentación manual, trabaje con instrumental mecanizado hasta la lima F2, sistema Protaper Universal. Siendo las longitudes de trabajo 25 mm para los conductos mesiales, 23 para el conducto disto vestibular, y 22 mm para el conducto disto lingual.

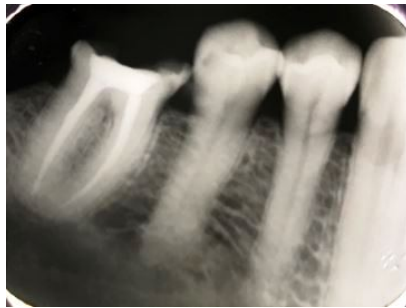Si bien instrumenté los conductos DV y DL por separado, al momento de la obturación, los mismos se unieron. Los cuales obture con cemento de Grossman y conos únicos F2 de Protaper. Mientras que los conductos mesiales fueron obturados con la técnica de condensación lateral, utilizando conos principales número 25 y conos accesorios, con cemento de Grossman también.



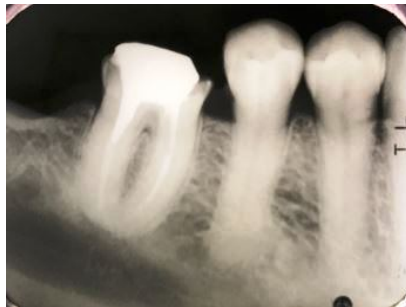Rx Pre PD 46 Paciente Susana L. (07-09-2016)



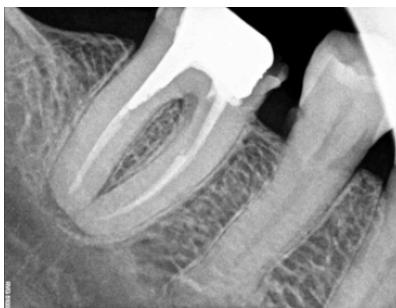Rx Post PD 46 Paciente Susana L. (07-09-2016)



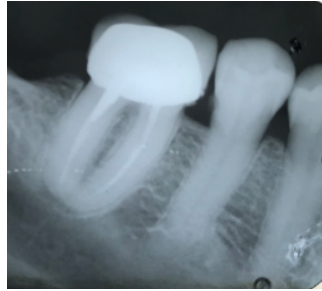
Rx 1° Control: 3 meses. PD 46 Paciente Susana L. (06-12-2016)



Rx 2° Control: 8 meses. PD 46 Paciente Susana L. (03-05-2017)



Rx 3° Control: 8,5 meses. PD 46 Paciente Susana L. (24-05-2017)

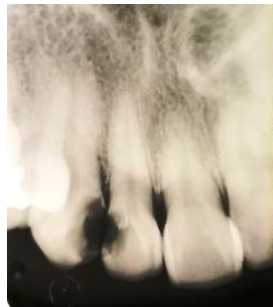

Rx 4° Control: 12 meses. PD 46 Paciente Susana L. (27-09-2017)

CASO 9

Mariana E. se presenta a la consulta el día 18-05-2016, en el sexto piso de la facultad de Odontología de Rosario, derivada por la guardia de la misma institución.

Durante la realización de la historia clínica, Mariana E. refiere no tener problemas de salud, y nos cuenta que anteriormente tuvo dolor en su pieza dentaria 12 (incisivo lateral superior) ante estímulos provocados, como el frío y calor, y que eso la llevo a consultar en la guardia, pero no tomo medicación alguna. A la inspección, la pieza dentaria se encuentra con caries y una obturación deficiente, no presenta sintomatología a las pruebas clínicas. Se procede a tomar una radiografía periapical, donde observamos caries infiltrativa, ensanchamiento del espacio periodontal y ausencia de radiolucidez dentaria con integridad radicular. Concluyendo en el diagnóstico de Pulpitis irreversible asintomática, indicando la realización del tratamiento endodóntico, tanto en la pieza dentaria 12 como la 13 (canino superior derecho). Se procederé a la descripción por separado de ambas piezas dentarias.

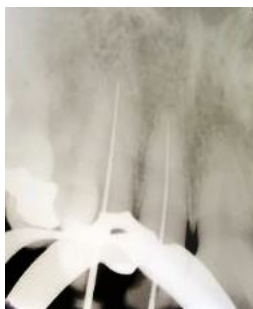

Rx Pre PD 12 Paciente Mariana E. 18-05-2016

Luego de la realización de la técnica anestésica al nervio infraorbitario, se procede al aislamiento del campo operatorio y se realiza la extirpación de caries con fresa redonda a baja velocidad, llegando a la cámara pulpar con facilidad y ampliando la apertura de la PD 12 con suaves movimientos de tracción (de adentro hacia afuera), para un mejor acceso al momento de la instrumentación. La apertura coronaria en los dientes incisivos debe tener

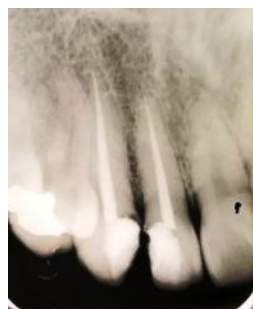
forma de triángulo de ángulos redondeados con la base hacia el borde incisal y el vértice localizado en el punto incisal.

Realice la conformación del conducto con instrumentos manuales (limas K) empezando con una lima K de calibre 10 hasta llegar a la lima K 25, utilizando la técnica estandarizada, y luego con instrumental rotatorio de Ni-Ti, a una longitud de 21mm tomando como referencia el borde incisal de dicha pieza, previa conductometría.



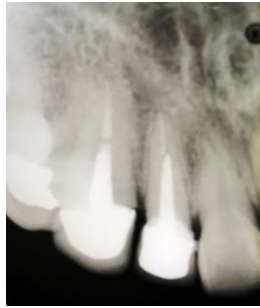Rx Conductometría PD 12- Paciente Mariana E.

El instrumento memoria utilizado fue una lima K de calibre 25, utilizando hasta la lima F2 del sistema Protaper Universal. Luego se realizó la obturación del conducto con cono único F2 de Protaper y cemento de Grossman, mediante la técnica de cono único. Colocando cemento de fosfato de zinc, como obturación provisoria, e indicándole al paciente la realización de una restauración definitiva.



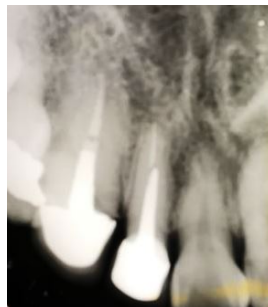
RX Post 18-05-2016

A los 7 meses de finalizada la endodoncia (07-12-2016) Mariana E. concurre al primer control, donde observamos que ya se realizó la rehabilitación coronaria, con perno colado y corona metalo cerámica. Dicho trabajo fue realizado por alumnos de 5to año de la cátedra de Prostodoncia Fija de la Carrera de Odontología en Facultad de Rosario.



Rx 1° Control: 7 meses. PD 12 (07-12-2016) Paciente Mariana E.

El 15-05-2017, al año de realizado el tratamiento, se vuelve a citar a la paciente para un nuevo control, tomando otra radiografía periapical. Observando el perfecto sellado coronal, y refiriéndonos la paciente, la ausencia de sintomatología alguna.



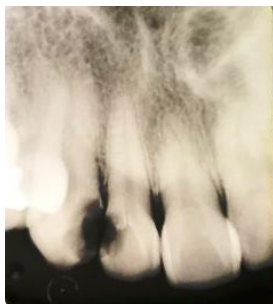Rx 2° Control:12 meses. PD 12 (15-05-2017) Paciente Mariana E.

CASO 10

A continuación se procederá a desarrollar lo realizado en la PD 13 de la paciente Mariana E. que se trabajó clínicamente de manera conjunta con la PD 12 (CASO 9) y en la misma sesión (18-05-2016).

Recordemos que la paciente de 35 años refiere no tener ningún problema de salud, durante la realización de la historia clínica general.

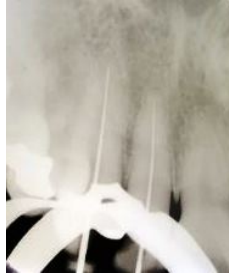La decisión de intervenir la pieza dentaria 13, se toma al realizar el diagnóstico clínico particular y radiográfico de la pieza contigua. En donde observamos características similares en ambas PD. Presencia de caries con obturación filtrada. Radiográficamente presenta integridad radicular, y ausencia de ensanchamiento periodontal y de radiolucidez ósea. También, divisamos curvatura en el tercio apical del conducto radicular de la PD 13.



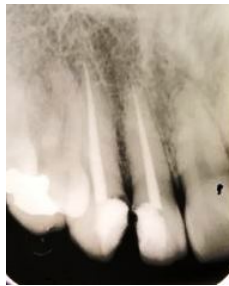Rx Pre PD 13 (18-05-2016) Paciente Mariana E.

Previa anestesia, aislamiento del campo con goma dique y extirpación de caries, que se comunica con la cámara pulpar, ampliamos la apertura y se comienza a instrumentar con una lima K calibre 10. Al realizar este cateterismo, confirmamos la curvatura apical hacia distal. Instrumentamos de manera manual con movimientos de vaivén hasta una lima K de calibre 30, alternando con la irrigación de hipoclorito al 5,25%, previa determinación de la longitud de trabajo con localizador apical, siendo esta de 24mm tomando como referencia el borde incisal de dicha pieza dentaria. Luego realizamos la instrumentación mecanizada hasta la lima F3 del sistema Protaper Universal.

Luego de la irrigación final con solución anestésica, y previo secado del conducto, procedemos a la obturación con un cono F3 y cemento de Grossman. Mediante la técnica de compactación vertical de cono único.

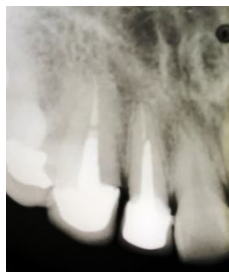

Rx Conductometría PD 13- Paciente Mariana E.

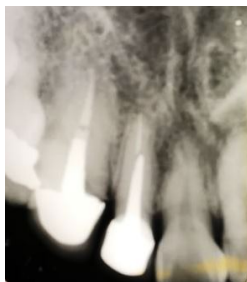

Rx Post PD 13 (18-05-2016) Paciente Mariana E.

Al realizar el primer control, transcurrido 7 meses de realizada la endodoncia, la paciente Mariana E., ya tenía rehabilitadas sus piezas dentarias tratadas.



Rx 1° Control: 7 meses. PD 13 (07-12-2016) Paciente Mariana E



Rx 2° Control: 12 meses. PD 12 (15-05-2017) Paciente Mariana E.

Después de realizado el tratamiento endodóntico es necesario evaluar los resultados en el tiempo, para determinar si hay éxito o fracaso del mismo. Se recomiendan periodos de seguimientos de seis meses a cinco años¹³. Los métodos más utilizados son la exploración clínica y el examen radiográfico. También puede utilizarse el estudio histológico de los tejidos periapicales mediante una intervención quirúrgica pero es muy poco práctico.

Podemos confirmar el éxito del tratamiento mediante la exploración clínica, si: hay ausencia de dolor o hinchazón; desaparición de conducto sinusal; ausencia de signos de destrucción de las partes blandas, incluidos los defectos de sondaje.

En función de los hallazgos radiográficos, podemos clasificarlos como éxito, fracaso o cuestionable.

El éxito radiológico es la ausencia de una lesión radiotransparente apical y se basa en la desaparición o la falta de desarrollo de una zona de rarefacción durante un periodo mínimo de un año tras el tratamiento.

El fracaso es la persistencia o el desarrollo de una patosis radiológica, se trata de una lesión radiotransparente que ha permanecido igual, ha aumentado o ha aparecido tras el tratamiento. Se considera que los dientes no funcionales, sintomáticos (con o sin lesiones radiológicas) constituyen un fracaso terapéutico (no han curado).

Los resultados cuestionables comprenden a los dientes con patosis que no manifiestan síntomas y mantienen su capacidad funcional. En dientes donde la lesión radiográfica no ha

aumentado ni disminuido de tamaño, puede curar o no, dependiendo de los hallazgos radiográficos iniciales.

El inconveniente de este método de evaluación consiste en que el posible éxito se basa estrictamente en los hallazgos radiográficos y la interpretación radiográfica suele estar sujeto a la orientación personal. El cambio de angulación muchas veces puede dar una imagen distinta de la lesión, pareciendo más grande o más chica.

BIBLIOGRAFIA

1. GARCIA, Elisandro. Documentación clínica Odontología. Presentación Power Point. Cátedra Odontología Legal Facultad de Odontología Universidad Nacional de Rosario. 2015
2. GLICKMAN, Gerald N. y VOGT, Merlyn W. Preparación para el tratamiento. En: COHEN, Stephen y HARGREAVES, Kennet M. Vías de la pulpa. 10ª ed. Barcelona: Elsevier España, 2011. pp 109.
ISBN: 978-84-8086-877-8
3. JOHNSON, William T. y NOBLETT, W. Craig. Limpieza y modelado. En: TORABINEJAD, Mahmoud y WALTON, Richard E. Endodoncia principios y prácticas. 4ª ed. Barcelona: Elsevier España, 2010. pp 266.
ISBN: 978-84-8086-449-7
4. PETERS, Ove A. y PETERS, Christine I. Limpieza y conformación del sistema de conductos radiculares. En: COHEN, Stephen y HARGREAVES, Kennet M. Vías de la pulpa. 10ª ed. Barcelona: Elsevier España, 2011. pp 299.
ISBN: 978-84-8086-877-8
5. Endodoncia. Valencia, 20 (1). Enero-Marzo 2002.
6. SOARES, Ilson José y GOLDBERG, Fernando. Endodoncia técnica y fundamentos. 1ª ed. Buenos Aires: Editorial médica Panamericana SA, 2002. pp133 y 134.
ISBN: 950-06-0891-X
7. SOARES, Ilson José y GOLDBERG, Fernando. Endodoncia técnica y fundamentos. 1ª ed. Buenos Aires: Editorial médica Panamericana SA, 2002. pp193 y 194.

ISBN: 950-06-0891-X

8. HARTWELL, Gary R. Retratamiento no quirúrgico. En: TORABINEJAD, Mahmoud y WALTON, Richard E. Endodoncia principios y prácticas. 4ª ed. Barcelona: Elsevier España, 2010. pp 347.

ISBN: 978-84-8086-449-7

9. METZGER, Zvi, BASRANI, Bettina y GOODIS, Harold E. Instrumentos, materiales y dispositivos. En: COHEN, Stephen y HARGREAVES, Kennet M. Vías de la pulpa. 10ª ed. Barcelona: Elsevier España, 2011. pp 243.

ISBN: 978-84-8086-877-8

10. SIGURDSSON, Asgeir, TROPE, Martin y CHIVIAN, Noah. Traumatismos dentales y endodoncia. En: COHEN, Stephen y HARGREAVES, Kennet M. Vías de la pulpa. 10ª ed. Barcelona: Elsevier España, 2011. pp 621.

ISBN: 978-84-8086-877-8

11. Revista UstaSalud Odontología, ISSN 1692-5106, Volumen 9, Número 2, Julio-Diciembre 2010.

12. JOHNSON, William T. y KULILD, James C. Obturación del sistema de conductos radiculares limpios y conformados. En: COHEN, Stephen y HARGREAVES, Kennet M. Vías de la pulpa. 10ª ed. Barcelona: Elsevier España, 2011. pp 381.

ISBN: 978-84-8086-877-8

13. TORABINEJAD, Mahmoud. y SIGURDSSON, Asgeir. Evaluacion de los resultados endodóncicos. En: TORABINEJAD, Mahmoud y WALTON, Richard E. Endodoncia principios y prácticas. 4ª ed. Barcelona: Elsevier España, 2010. pp 377.

ISBN: 978-84-8086-449-7

