



## Guía de lectura: Unidad Temática 3

### Autores:

Dr. MSc. MV. Carlos Pereyra  
Esp. Méd. Vet. Damián Parola  
Esp. Méd. Vet. Verónica Venegas.  
Méd. Vet. Vicente Quiroga.  
Luisina Perez Mogetta.  
Santiago Iribarren.  
Federico Heger.



*Año 2022*



*Unidad temática III: Aparato de la locomoción. Miología y Neurología. Estudio Descriptivo y Comparado en las especies domésticas.*

**MÓDULO III: MIEMBRO TORACICO.**

***Músculos de la cintura y extremidad torácica***

Los músculos del miembro torácico (*Musculi membri thoracici*) se agrupan alrededor de la cintura torácica y de los diversos ejes (radios) de este miembro, que se movilizan unos sobre otros. Se excluyen de esta definición los músculos del cuello y del tórax que se insertan en la cintura escapular o en el miembro y que algunos autores consideran músculos extrínsecos del miembro torácico.

Constituyen topográficamente cuatro grandes grupos, cada uno de los cuales corresponde a una región anatómica natural: espalda, brazo, antebrazo y mano. Los músculos de cada uno de estos grupos actúan sobre el siguiente segmento, los de la espalda movilizan el brazo; los del brazo desplazan el antebrazo, los músculos antebraquiales mueven la mano y los músculos de la mano mueven los dedos y están bien desarrollados solo en especies polidactilias.

Los músculos de la espalda se agrupan alrededor de la escápula, a partir de la cual se originan. Algunos, pueden extender su origen a la clavícula, cuando la misma se encuentra presente. Todos se insertan en el húmero. Su función consiste en la movilización de la articulación escapulohumeral, además de su contención y fortalecimiento, debido a la falta de ligamentos colaterales que ésta presenta. Estos músculos se distribuyen sobre ambas superficies de la escápula, constituyendo así dos subregiones: una escapular lateral, que agrupa los músculos de extensión y abducción; y otra escapular medial, cuyos músculos son aductores y flexores de la articulación del hombro. La región escapular lateral presenta cuatro músculos (m. deltoides, m. supraespinoso, m. infraespinoso y m. redondo menor), éstos cubren la superficie lateral y el borde craneal de la escápula, y la articulación humeral. La región escapular medial posee dos músculos principales: el m. subescapular y el m. redondo mayor, a los que se les deben añadir los músculos coracobraquial, que desciende hacia la región del brazo, y el m. articular del húmero, que sólo existe en unas pocas especies. Toda la región está cubierta por la fascia axilar.



## Cátedra de Anatomía Descriptiva y Comparada 1<sup>era</sup> parte



Los músculos del brazo se agrupan alrededor del húmero y todos se insertan en proximal de los huesos del antebrazo. Son motores de la articulación del codo, que está especializada en los movimientos de flexión y extensión. Los músculos del brazo se disponen en dos grupos antagónicos: uno craneal, formado únicamente por los músculos flexores del antebrazo; y el otro caudal, acompañante de la extensión de este radio. El conjunto está envuelto por la fascia braquial. La región braquial craneal, sobre la superficie craneal del húmero, presenta solo dos músculos para flexionar el codo: bíceps braquial y el braquial. La región braquial caudal, sobre la superficie caudal del húmero, presenta los músculos extensores del antebrazo, que poseen un gran desarrollo en los mamíferos domésticos, debido a que el miembro torácico debe soportar el peso del cuerpo. Son tres músculos: el tríceps braquial, el ancóneo y el tensor de la fascia antebraquial.

Los músculos del antebrazo se agrupan alrededor del radio y la ulna, sus cuerpos carnosos dan forma a la región antebraquial. Se originan en el extremo distal del húmero o en los huesos del antebrazo y según su inserción, actúan sobre tres segmentos distintos. Los menos numerosos se insertan en el radio, al cual mueven alrededor de la ulna, constituyendo los músculos pronadores y supinadores, que están bien desarrollados en los carnívoros, aunque en los ungulados existen en general solo como vestigios. Otros, se insertan en el carpo o en el extremo proximal del metacarpo, siendo los músculos motores de las articulaciones del carpo. Los del último grupo se prolongan por largos tendones hasta las falanges, sobre las que actúan especialmente.

Como las articulaciones del carpo, metacarpofalángicas e interfalángicas realizan principalmente los movimientos de extensión y flexión, los músculos antebraquiales (quienes las movilizan) se agrupan en dos subregiones: en la superficie craneal de los huesos del antebrazo, donde se encuentran los músculos extensores (tanto del carpo como de los dedos) y los músculos supinadores; y en la superficie palmar, donde se agrupan todos los músculos flexores, a los que se suman los músculos pronadores. El conjunto está envuelto por una densa manga fibrosa, que constituye la fascia antebraquial.

Los músculos antebraquiales craneales, en la región del codo presentan sus vientres carnosos agrupados lateralmente. Distalmente cubren la ulna más completamente que al radio, cuyo borde medial permanece en todas las especies perceptible a través de la fascia antebraquial y la piel (plano cutáneo del antebrazo). Siguiendo el orden topográfico y yendo del borde medial al borde lateral de esta región,



## Cátedra de Anatomía Descriptiva y Comparada 1<sup>era</sup> parte



se deben analizar: superficialmente, los músculos: braquiorradial, extensor carpo radial (doble en gatos), extensor digital común y extensor digital lateral; mientras que, en el plano más profundo, los músculos: supinadores y el extensor oblicuo del carpo. En el extremo lateral de esta serie de músculos, queda el músculo extensor carpo ulnar, cuya acción es en realidad flexora en la mayoría de los mamíferos, al ubicarse en la región laterocaudal del antebrazo.

*Estos músculos se denominan antebraquiales posteriores en humanos, cuya mano se estudia en supinación, mientras que se denominan antebraquiales craneales, en mamíferos domésticos, cuya mano se estudia fija en pronación (posición anatómica). Como la región que ocupan se continúa con el dorso de la mano y sobre éste actúan en su mayoría, el único calificativo que conviene aplicar y evita cualquier confusión en Anatomía Comparada es el de músculos antebraquiales craneales/dorsales.*

Los músculos antebraquiales caudales, en la región del codo, agrupan sus orígenes medialmente a las inserciones de los músculos flexores del antebrazo. Con la excepción del extensor carpo ulnar y el pronador cuadrado, de hecho, están unidos al epicóndilo medial del húmero y sus vecindades. Todos son flexores, ya sea del carpo o de los dedos, excepto el extensor carpo ulnar y los dos músculos pronadores, que se insertan en el radio. Tendremos en una capa superficial (yendo desde el borde lateral hasta el borde medial de la región), los músculos: extensor carpo ulnar, flexor carpo ulnar, flexor carpo radial y pronador redondo; en la capa profunda, los músculos flexor digital superficial, flexor digital profundo y pronador cuadrado.

*Estos músculos todavía se llaman anteriores en humanos, pero son palmares (caudales) en mamíferos domésticos, debido a las diferencias en la actitud de la mano antes mencionadas.*

Los músculos de la mano se encuentran íntegramente en este segmento de la extremidad y completan la acción de los músculos antebraquiales, cuyos tendones se insertan en las falanges. Están cubiertos por fascias que se encuentran especializadas para permitir el funcionamiento de los tendones provenientes del antebrazo; por lo tanto, se diferencian sendos retináculos importantes para este fin. Estos músculos se pueden clasificar en dos grupos: los que se repiten con mayor o menor regularidad en la serie de dedos y los que son propios de determinados dedos: dedo I, II o V. Todos tienen sus cuerpos carnosos situados en la superficie palmar del metacarpo, ocupando los espacios intermetacarpianos, y solo sus tendones se extienden a las falanges; no hay ninguno en la superficie dorsal de la mano. Los del primer grupo son los más constantes



y algunos de ellos pueden mostrar adaptaciones funcionales bastante notables en los ungulados, siendo éstos los músculos lumbricales y los músculos interóseos. El otro grupo, se compone de los músculos especiales de los dedos I, II y V.

### ***Organización de los sistemas neuromusculares del miembro torácico.***

Los sistemas neuromusculares del miembro torácico se dividen, según su función, en: SNM para el aplomo anatómico del miembro y SNM para la protracción del miembro.

Los sistemas neuromusculares del miembro torácico capacitan a éste para sus funciones activas durante la estación y el movimiento. El apoyo que garantiza el sostén del tronco, atributo principal del miembro torácico, obedece no sólo a la resistencia de los radios óseos y ligamentos que los conectan, sino también a la acción combinada de las musculaturas que matizan el aplomo, considerado éste en su estricto significado anátomo-funcional.

La organización de los sistemas neuromusculares para el aplomo se expresa, en el caballo, con gran simplicidad, pues lo constituyen manojos musculares y tirantes tendinosos muy concretos, cuyas contracciones y relajaciones coordinadas se traducen en una gran estabilidad de las articulaciones durante el apoyo. Las articulaciones del húmero y metacarpofalangiana, debido a su marcada angularidad, son las más comprometidas en el proceso; de ahí que vayan provistas de formaciones suspensorias de gran importancia: la primera, mediante el músculo bíceps, extendido desde el tubérculo supraglenoideo de la escápula hasta el radio, y la segunda, por acción de un agente moderador elástico, o ligamento suspensor del menudillo (ya estudiado en artrología). La fijación y suspensión de estas articulaciones y de la del codo (en la que también participa el músculo bíceps), es completada por los sistemas neuromusculares de los nervios escapular, axilar y radial, encaminados a matizar el aplomo en una contracción sostenida y armónica.

La protracción es el momento del paso cuando el miembro torácico debe acortarse, para ser llevado hacia craneal sin arrastrar por el suelo. Por lo tanto, la protracción va siempre acompañada de flexión, afectando a todas las articulaciones del miembro, con el consiguiente acortamiento de este. Dos son los sistemas neuromusculares propios del miembro torácico, que intervienen en la protracción: el sistema neuromuscular musculocutáneo y el sistema neuromuscular mediano y cubital, en la región craneal del brazo y palmar de la mano, respectivamente. Sin embargo, hay que tener presente que la



longitud del paso se completa al terminar la protracción, cuando el miembro busca un nuevo apoyo en extensión, por efecto del sistema neuromuscular del nervio radial.

### *Sistema neuromuscular Escapular*

El músculo **supraespinoso** (*m. supraspinatus*), ocupa toda la fosa supraespinosa de la escápula, sobresaliendo incluso sobre el borde craneal de esta última. Es un músculo largo y grueso, cónico o prismático, cuyo desarrollo es proporcional al del tubérculo mayor del húmero. Se inserta a través de un tendón grueso y corto en conejos, carnívoros y cerdos. En équidos y rumiantes, un segundo tendón, medial, contribuye con el anterior a enmarcar el surco intertubercular; es posible encontrar esta disposición también en conejos.

**Inserciones:** Se origina desde toda la extensión de la fosa supraespinosa, el borde craneal y el ángulo correspondiente de la escápula. En ungulados y conejos, también en la parte adyacente del cartílago escapular. Su tendón se inserta en la porción craneal del tubérculo mayor del húmero. En équidos y rumiantes, un segundo tendón se inserta en la porción craneal del tubérculo menor de este hueso.

**Relaciones:** El músculo supraespinoso está cubierto por una fina lámina fibrosa, que se prolonga a la fascia axilar, a la cual se unen sus fibras más superficiales. Por intermedio de esta lámina fibrosa, se relaciona en los equinos, el cerdo y el conejo, a la porción reflejada del músculo subclavio, que la recubre casi por completo en estos últimos animales. En todas las especies domésticas, lateralmente contacta con los músculos: trapecio, omotransverso y braquiocefálico. Su superficie medial está separada del músculo serrato ventral cervical por la fascia axilar y el tejido conjuntivo del espacio axilar. Cubre, por otro lado, a la fosa supraespinosa y a la superficie craneal de la espina escapular; y delimita con el músculo subescapular un intersticio donde asientan los vasos y el nervio supraescapular. Su inserción, está relacionada con el tendón de origen del músculo bíceps braquial, a quien enmarca cranealmente, o con sus dos ramas de inserción en équidos y rumiantes. Caudalmente, el músculo supraespinoso queda limitado mediante el músculo infraespinoso y contacta con la cápsula articular escapulohumeral.

**Funciones:** Es el principal extensor del brazo. En pequeñas especies, también ayuda en la abducción. Refuerza cranealmente la articulación escapulohumeral.

**Vasos y nervios:** Ramas de las arterias supraescapular y circunfleja de la escápula, así como del nervio supraescapular.



## Cátedra de Anatomía Descriptiva y Comparada 1<sup>era</sup> parte



Paralelamente al anterior, el músculo **infraespinoso** (*M. infraspinatus*) ocupa la fosa homónima, en la cara lateral de la escápula. Es un músculo largo, aplanado, que se estrecha y engrosa gradualmente en su extremo distal, para terminar en un fuerte tendón. La parte dorsal del músculo está recubierta de una fina aponeurosis, a la que se une en los ungulados la aponeurosis del músculo deltoides. Posee múltiples intersecciones tendinosas que se sumergen en el espesor del órgano y convergen hacia el tendón terminal.

**Inserciones:** Se origina en la fosa infraespinosa y superficie del cartílago escapular en las especies que lo tienen, así como en el borde caudal de la escápula y en la superficie caudal de la espina escapular. Se inserta en la porción caudal del tubérculo mayor del húmero.

**Relaciones:** Está cubierto por los músculos: deltoides y trapecio. Su borde craneal corresponde a la espina escapular y al músculo supraespinoso y su borde caudal al músculo redondo menor, que lo separa de la cabeza larga del tríceps braquial. Cubre la articulación escapulohumeral, así como las terminaciones de los vasos subescapulares y circunflejos del húmero. El tendón se desliza sobre el tubérculo mayor del húmero gracias a una bolsa sinovial subtendinosa especial (*Bursa subtendinea m. infraspinati*).

**Funciones:** Es por, sobre todo, abductor del brazo. En menor medida, contribuye a su flexión. Consolida la articulación escapulohumeral, limitando los desplazamientos transversales de la cabeza del húmero.

**Vasos y nervios:** Ramas de las arterias circunfleja caudal del húmero y circunfleja de la escápula. Ramas terminales del nervio supraescapular.

El músculo **subescapular** (*M. subscapularis*) es ancho, se extiende sobre la fosa subescapular, a la cual se amolda. Es aplanado, su vientre carnoso se entremezcla con intersecciones tendinosas y se estrecha y engrosa hacia el húmero, donde termina en un tendón grueso y ancho. El borde dorsal toma diversas formas según la especie para dejar espacio a las inserciones escapulares de los músculos serratos ventrales cervical y torácico.

**Inserciones:** El origen se encuentra en toda la extensión de la fosa subescapular. El tendón de inserción se une a la porción caudal del tubérculo menor del húmero.

**Relaciones:** La cara lateral, corresponde a la escápula y a la articulación escapulohumeral. El tendón desliza sobre el tubérculo menor del húmero gracias a una bolsa sinovial subtendinosa (*Bursa subtendinea m. subscapularis*). La superficie medial está relacionada, a través de la fascia axilar y el tejido conectivo axilar, con el músculo



## Cátedra de Anatomía Descriptiva y Comparada 1<sup>era</sup> parte

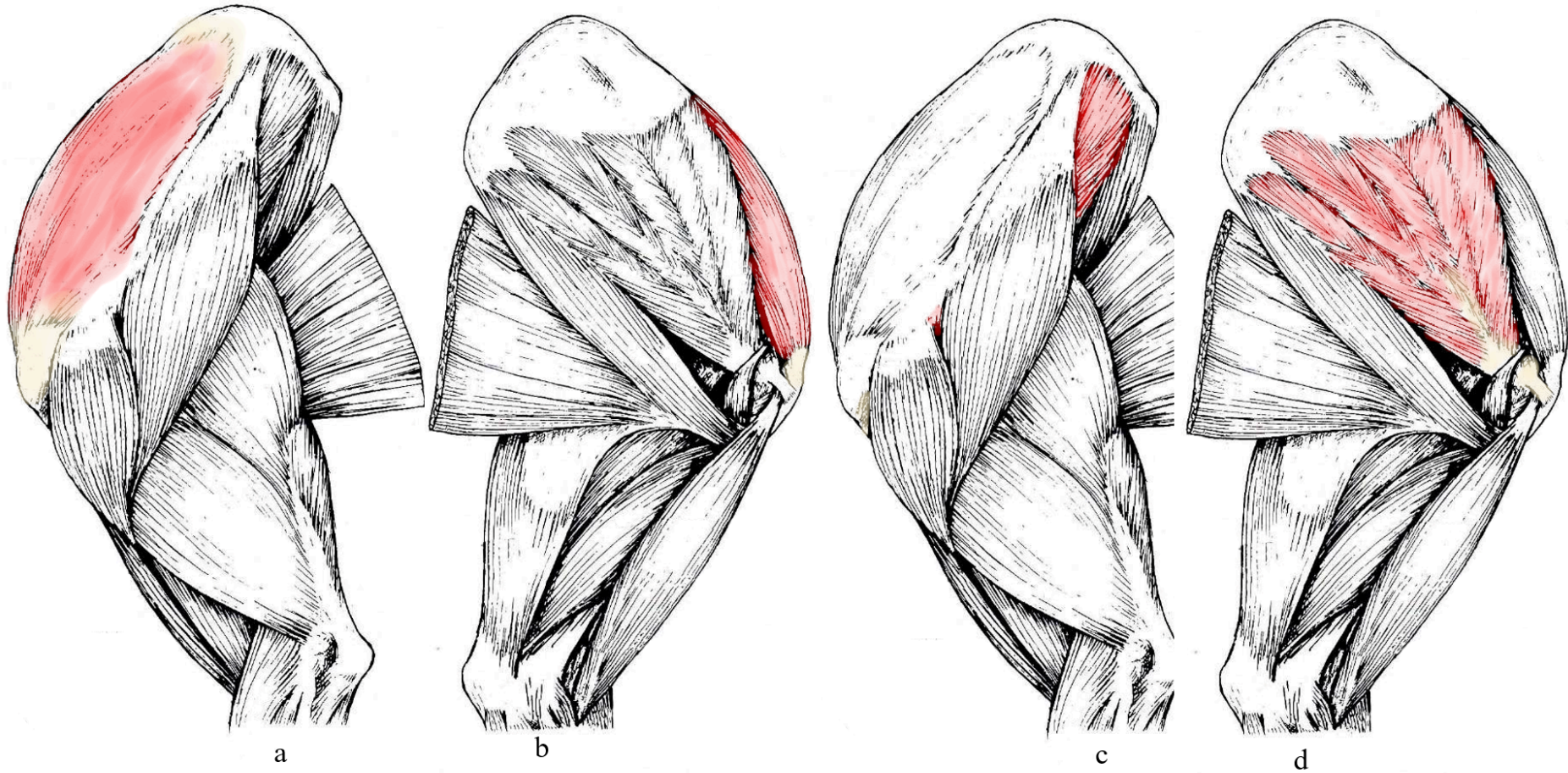


serrato ventral del tórax, así como con varias ramas del plexo braquial. Su tendón es atravesado, en este lado, por el tendón de origen del músculo coracobraquial. El borde craneal del músculo subescapular se une con el m. supraespinoso en su parte dorsal; se aparta de él distalmente, para dejar juntos un intersticio por el que pasan los vasos y el nervio supraescapular, y el tendón de origen del músculo coracobraquial. El borde caudal se comporta de la misma forma junto al músculo redondo mayor, y el intersticio que limitan cerca de la articulación escapulohumeral da paso a los vasos subescapulares y circunflejos de la escápula, así como al nervio axilar.

**Funciones:** Es aductor del brazo. Su sólido y ancho tendón de inserción refuerza la articulación escapulohumeral y se opone a los desplazamientos transversales de la cabeza humeral.

**Vasos y nervios:** Ramas de las arterias supraescapular y subescapular. Nervios subescapulares.

Figura 1 Vistas lateral y medial del miembro torácico del canino.



Referencias: a- músculo supraespinoso (vista lateral), b- músculo supraespinoso (vista medial), c- músculo infraespinoso, d- músculo subescapular. Tomado y modificado de R. Barone, 2010.



### *Sistema neuromuscular Axilar*

El músculo **deltoides** (*M. deltoideus*) es grande: cubre gran parte de la región de la espalda, de quien ocupa el plano superficial. En todos los mamíferos domésticos, la parte clavicular (*Pars clavicularis*) forma parte del músculo braquiocefálico y es completamente distinta de la parte escapular (*Pars scapularis*), que es el m. deltoides propiamente dicho: es un músculo plano, triangular, que surge de la escápula por una aponeurosis extensa, desde su borde óseo dorsal. Constituye la parte escapular ya que se inserta en la espina escapular (en los ungulados, esta porción conforma todo el músculo). En las especies que poseen el acromion, el músculo toma un origen extra, casi enteramente carnoso y tiende a separarse en una cabeza particular: la parte acromial (*pars acromialis*) que está presente en rumiantes y es muy evidente en carnívoros y conejos. En todas las especies los haces carnosos convergen distalmente en un tendón de inserción común, grueso y corto.

**Inserciones:** El origen del músculo deltoides se limita a la escápula. La parte acromial se origina sobre el acromion y el proceso suprahumeral si existe. La parte escapular se origina en la espina escapular por su aponeurosis; este origen se extiende en los ungulados hasta el borde dorsal de la escápula y hasta el ángulo caudal del hueso, adhiriéndose íntimamente a la aponeurosis de recubrimiento del músculo infraespinoso. El tendón de inserción termina en todos los casos en la tuberosidad deltoidea del húmero.

**Relaciones:** La cara superficial está separada de la piel sólo por una fina expansión que prolonga la fascia braquial y que se refleja en ungulados al músculo cutáneo omobraquial. La superficie medial cubre los músculos: infraespinoso, redondo menor y el extremo proximal del tríceps braquial. En ungulados y carnívoros, el borde caudal se aloja en una ligera depresión en el origen de las cabezas larga y lateral del músculo tríceps braquial. A medida que pasa sobre la inserción del músculo infraespinoso y sobre la parte caudal del tubérculo mayor del húmero, la parte acromial presenta una bolsa sinovial (Bursa subdeltoidea) que es inconstante en carnívoros.

**Funciones:** El músculo deltoides es el principal abductor del brazo. Sin embargo, este movimiento es de mucha menor amplitud en los mamíferos domésticos, especialmente en los ungulados, cuyo brazo está fuertemente presionado contra el tórax. Cuando combina su acción con la del músculo redondo mayor, el deltoides flexiona el brazo.



## Cátedra de Anatomía Descriptiva y Comparada 1<sup>era</sup> parte



Vasos y nervios: Ramas de la arteria circunfleja caudal del húmero. Ramas del nervio axilar.

El músculo **redondo menor** (*M. teres minor*), se ubica en el borde caudal de la escápula, entre el músculo infraespinoso y la superficie profunda del músculo deltoides. Es un músculo angosto y aplanado, notablemente más grueso y carnoso en los carnívoros que en los ungulados.

Inserciones: Se origina en el borde caudal de la escápula, en el límite de la fosa infraespinosa; nunca asciende al ángulo caudal del hueso, pero su origen siempre se extiende distalmente al tubérculo infraglenoideo. Su tendón de inserción se une a una pequeña rugosidad ubicada caudalmente de la línea tricpital del húmero y cerca de la tuberosidad deltoidea.

Relaciones: Está cubierto por el músculo deltoides y, cerca de su origen escapular, por el músculo infraespinoso, al que se adhiere. El músculo redondo menor cubre el origen de la cabeza larga del músculo tríceps braquial y, en ungulados, por parte de la cabeza lateral. La inserción escapular del tríceps braquial lo separa completamente del músculo redondo mayor en ungulados, mientras que los dos músculos entran en contacto dorsalmente a esta inserción en carnívoros y conejos.

Funciones: Su función es accesoria al músculo infraespinoso. Es abductor del brazo y contribuye a la compresión de la articulación escapulohumeral.

Vasos y nervios: Mismos vasos que el músculo precedente. Ramas del nervio axilar.

El músculo **redondo mayor** (*M. teres major*) está ubicado en el borde caudal de la escápula y se inserta junto con el músculo dorsal ancho. Es ahusado en su parte media, se estrecha en sus extremos, especialmente en ungulados. Casi totalmente carnoso, termina en un tendón plano, que está íntimamente unido al del músculo dorsal ancho.

Inserciones: Se origina en el ángulo caudal de la escápula y en la parte adyacente de su borde caudal. Se inserta en la tuberosidad redonda del húmero (Tuberositas teres mayor), en su cara medial. Cabe señalar que esta inserción se encuentra en carnívoros, en conejos y cerdos se encuentra en el tercio proximal, en bovinos y equinos se localiza en el tercio medio del húmero.

Relaciones: La cara lateral contacta con el músculo dorsal ancho y la cara medial, a través de la fascia axilar, con los músculos serrato ventral del tórax, pectoral ascendente, con la inserción de la lámina profunda del músculo cutáneo del tronco y también con la arteria toracodorsal y múltiples ramas del plexo braquial. Su tendón de inserción está cubierto por el músculo coracobraquial (excepto en los carnívoros). El borde craneal



## Cátedra de Anatomía Descriptiva y Comparada 1<sup>era</sup> parte



contacta con el músculo subescapular, los vasos del mismo nombre y el nervio axilar, además de las relaciones ya descritas previamente.

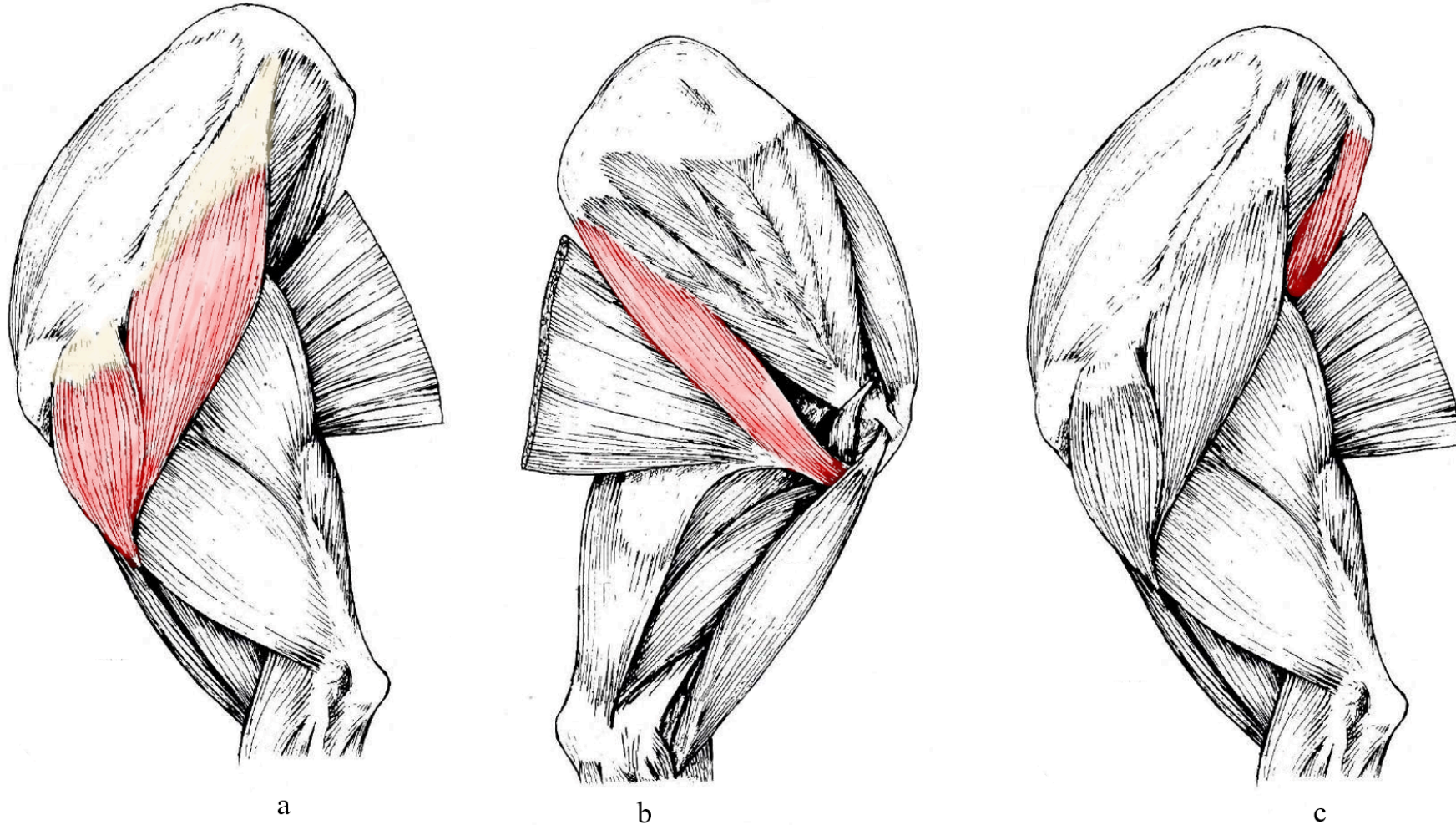
Funciones: Es aductor del brazo y auxiliar de los músculos dorsal ancho y subescapular. En sinergia con el músculo deltoideos, flexiona directamente el húmero sobre la escápula.

Vasos y nervios: Ramas de las arterias toracodorsal y subescapular, así como del nervio axilar.

El músculo **articular del húmero** (*M. articularis humeri*) sólo existe en equinos, cerdos y gatos. Es un haz muscular delgado, profundamente oculto en el ángulo caudal escápulo-humeral. Se origina ventralmente al cuello de la escápula, cerca del borde de la cavidad glenoidea, y termina en fibras tendinosas cortas en la parte caudal del cuello del húmero. Está cubierto por la cabeza larga del músculo tríceps braquial y se insinúa en su inserción entre los fascículos del músculo braquial. Se adhiere caudalmente a la cápsula articular, elevándola durante la flexión de la articulación. Probablemente participa en la propiocepción de la articulación escapulohumeral.

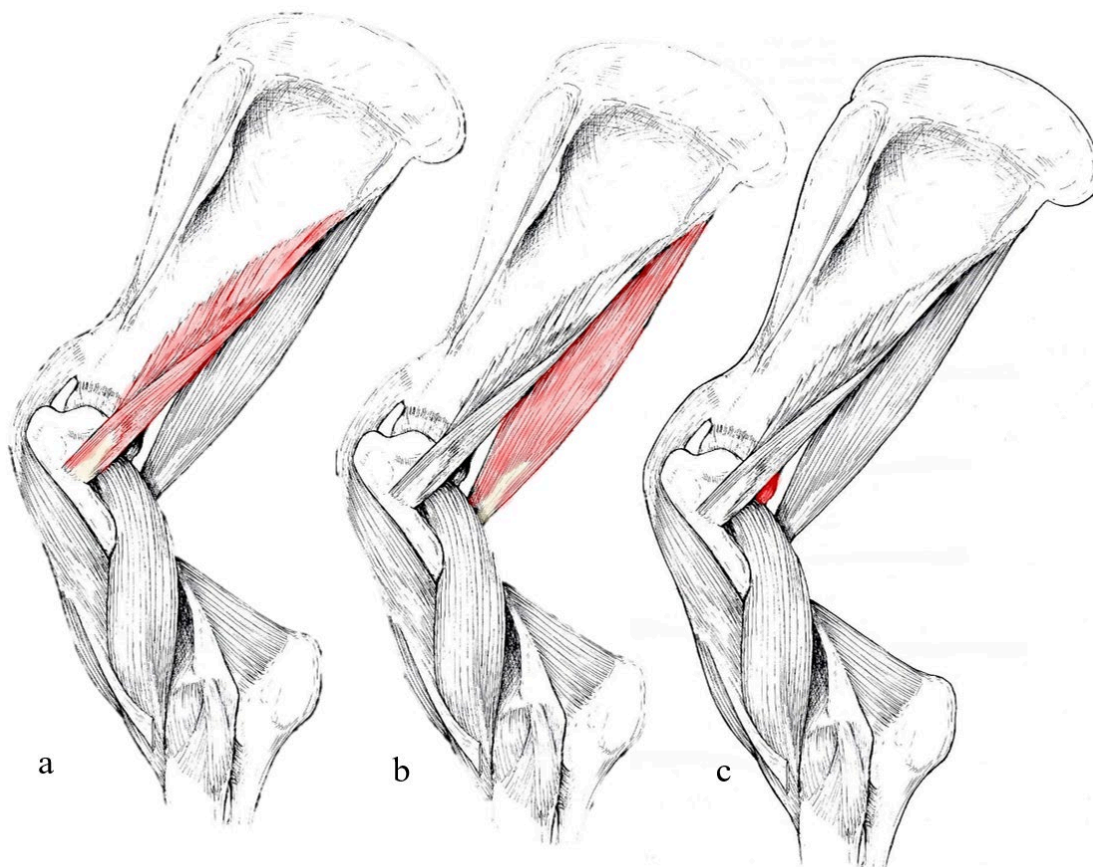
El músculo *cleidobraquial* forma parte del músculo Braquiocefálico, por lo tanto, será descrito en el apartado correspondiente.

Figura 2 Vistas lateral y craneal del miembro pélvico del Canino.



Referencias: a- músculo deltoides, b y c- músculo redondo mayor. Tomado y modificado de R. Barone, 2010.

Figura 3 Vista lateral miembro torácico en equino.



Referencias: a- m. redondo menor, b- m. redondo mayor, c- m. articular del humero. Tomado y modificado de R. Barone, 2010.

### ***Sistema neuromuscular musculocutáneo***

El músculo **coracobraquial** (*M. coracobrachialis*) es un músculo largo, relativamente débil, que se extiende por la cara medial del ángulo escápulo-humeral, hasta el tercio proximal del húmero. Se origina por un tendón que cruza al del músculo subescapular y continúa distalmente con un cuerpo carnoso aplanado, que es simple en carnívoros y cerdo, pero se divide en los equinos, rumiantes y conejos (ocasionalmente en el felino) en dos ramas desiguales, que rodean la inserción del músculo redondo mayor.

Inserciones: Se origina en la apófisis coracoides de la escápula y se inserta en la superficie medial del húmero, en la vecindad de los músculos redondo mayor y dorsal ancho.



## Cátedra de Anatomía Descriptiva y Comparada 1<sup>era</sup> parte



Relaciones: Su tendón pasa entre los músculos supraespinoso y subescapular. Recibe fibras musculares del pectoral ascendente y se desliza sobre la superficie medial del tendón del músculo subescapular gracias a una pequeña bolsa sinovial (Bursa subtendinosa m. coracobrachialis), que es reemplazada en carnívoros por una vaina sinovial. El cuerpo carnoso se relaciona lateralmente al tendón terminal de los músculos redondo mayor y dorsal ancho (excepto en el perro), y al origen de la cabeza medial del tríceps braquial. Su superficie medial está cubierta por la fascia braquial, a través de la cual contacta con el músculo pectoral ascendente. El borde craneal está algo cubierto por el músculo bíceps braquial y el borde caudal está bordeado por el importante paquete vásculo nervioso braquial. El músculo, es atravesado por el nervio musculocutáneo entre sus dos ramas en équidos y rumiantes, y está acompañado por la arteria circunfleja craneal del húmero y su vena satélite.

Funciones: El músculo coracobraquial es un aductor del brazo.

Vasos y nervios: Arteria circunfleja craneal del húmero, su vena satélite y el nervio musculocutáneo.

El músculo **bíceps braquial** (*M. biceps brachii*) es fusiforme y discurre a lo largo de toda la superficie craneal del húmero. Mal denominado bíceps para anatomía comparada, debido a que es simple en la gran mayoría de los mamíferos domésticos; en humanos y en la mayoría de los monos, este músculo es bífido en su origen proximal, lo que permite reconocer, según el tamaño de los tendones originales, una cabeza larga y una cabeza corta.

El vientre es grueso, carnoso y cilíndrico en su parte media, mientras que se afina y prolonga por un tendón en cada extremo. El tendón proximal se amolda al surco intertubercular del húmero; el tendón distal suele ser un poco más corto pero más grueso. A nivel de la transición entre el vientre carnoso y el tendón distal, se desprende también una fuerte brida fibrosa (*Lacertus fibrosus*), que se extenderá al antebrazo, uniéndose con la fascia antebraquial y la superficie del músculo extensor carpo radial. El lacertus fibrosus presenta un desarrollo particularmente importante en ungulados y especialmente en equinos, donde está involucrado en los mecanismos de estación y locomoción.

El vientre carnoso del músculo bíceps está atravesado por intersecciones tendinosas, que adquieren importancia en los ungulados (en equino), formando un verdadero cordón fibroso que prolonga al tendón proximal, atraviesa al músculo en toda



## Cátedra de Anatomía Descriptiva y Comparada 1<sup>era</sup> parte



su longitud y se continúa con el tendón de inserción y el lacertus fibrosus, para unir los ángulos articulares del hombro y del codo.

**Inserciones:** Se origina en el tubérculo supraglenoideo de la escápula y su inserción es en la tuberosidad del radio, de manera directa en los ungulados y carnívoros. En el cerdo, los carnívoros y el conejo, también delega una rama que rodea el borde medial del radio y va a la base del olécranon. Finalmente, el lacertus fibrosus transmite la acción del bíceps a la fascia antebraquial.

**Relaciones:** En equinos y ruminantes, el tendón proximal desciende hasta la superficie craneal de la articulación escapulo-humeral. Está separado de la cápsula por tejido conjuntivo adiposo y cubierto por las ramas de inserción del músculo supraespinoso, entre las que discurre. En cerdos, está incluido en la articulación, cuya cápsula articular cubre su superficie craneal. Presenta una disposición intermedia en los carnívoros y conejo, dónde está íntimamente relacionado con la articulación, pero incompletamente cubierto por la cápsula. En el surco intertubercular, el tendón se sujeta por una ancha banda fibrosa adherida a los bordes del surco, denominada ligamento humeral transverso (Lig. humerale transversum), que es menos diferenciado en los equinos. El tendón se desliza mediante la vaina sinovial intertubercular (Vagina synovialis intertubercularis) en cerdos, carnívoros y conejos. La misma, presenta una amplia comunicación con la cápsula articular escapulo-humeral, de la cual es una dependencia. En ruminantes y equinos, el tendón permanece separado del surco sólo por una bolsa sinovial intertubercular (Bursa intertubercularis), independiente y específica para el m. bíceps braquial. El cuerpo está cubierto por la fascia braquial, que lo separa de los músculos braquiocefálico (parte cleidobraquial), pectoral descendente, pectoral transverso y pectoral ascendente. Cubre la cara craneal del húmero, el borde correspondiente del músculo coracobraquial, los vasos circunflejos craneales del húmero y el nervio musculocutáneo. Su borde lateral, está bordeado por el músculo braquial, que luego pasa en ungulados, debajo del lacertus fibrosus. El tendón de inserción se insinúa entre los músculos extensores del carpo y dedo, y el pronador redondo o la lámina fibrosa que ocupa su lugar (ungulados). Se relaciona con la inserción del músculo braquial.

**Funciones:** El músculo bíceps braquial flexiona el antebrazo, llevándolo ligeramente hacia lateral; también es tensor de la fascia antebraquial. En los ungulados, especialmente en los equinos, funciona como una cuerda limitadora de extensión al unir pasivamente el extremo ventral de la escápula y el extremo proximal del radio. En la



## Cátedra de Anatomía Descriptiva y Comparada 1<sup>era</sup> parte



locomoción, coordina los movimientos de la articulación del hombro y la articulación del codo. En la estación contribuye, con los músculos pectorales profundos y supraespinoso, a mantener la apertura del ángulo escápulo-humeral, siendo bloqueado el codo por el tríceps braquial.

Vasos y nervios: La irrigación está dada por ramas de la arteria circunfleja craneal del húmero en la parte dorsal y por la arteria bicipital en la parte media y distal. La inervación proviene del nervio musculocutáneo.

El músculo **braquial** (*M. brachialis*) es largo, alojado en el surco del músculo braquial del húmero. Está formado por un vientre carnoso aplanado y un tendón de inserción plano y muy corto, cubierto en su mayor parte por haces carnosos. El primero, llena el surco braquial del húmero, copiando la forma espiral. Es casi tan largo como el húmero, al que rodea lateralmente, desde próximo-caudal hasta la superficie craneomedial del codo.

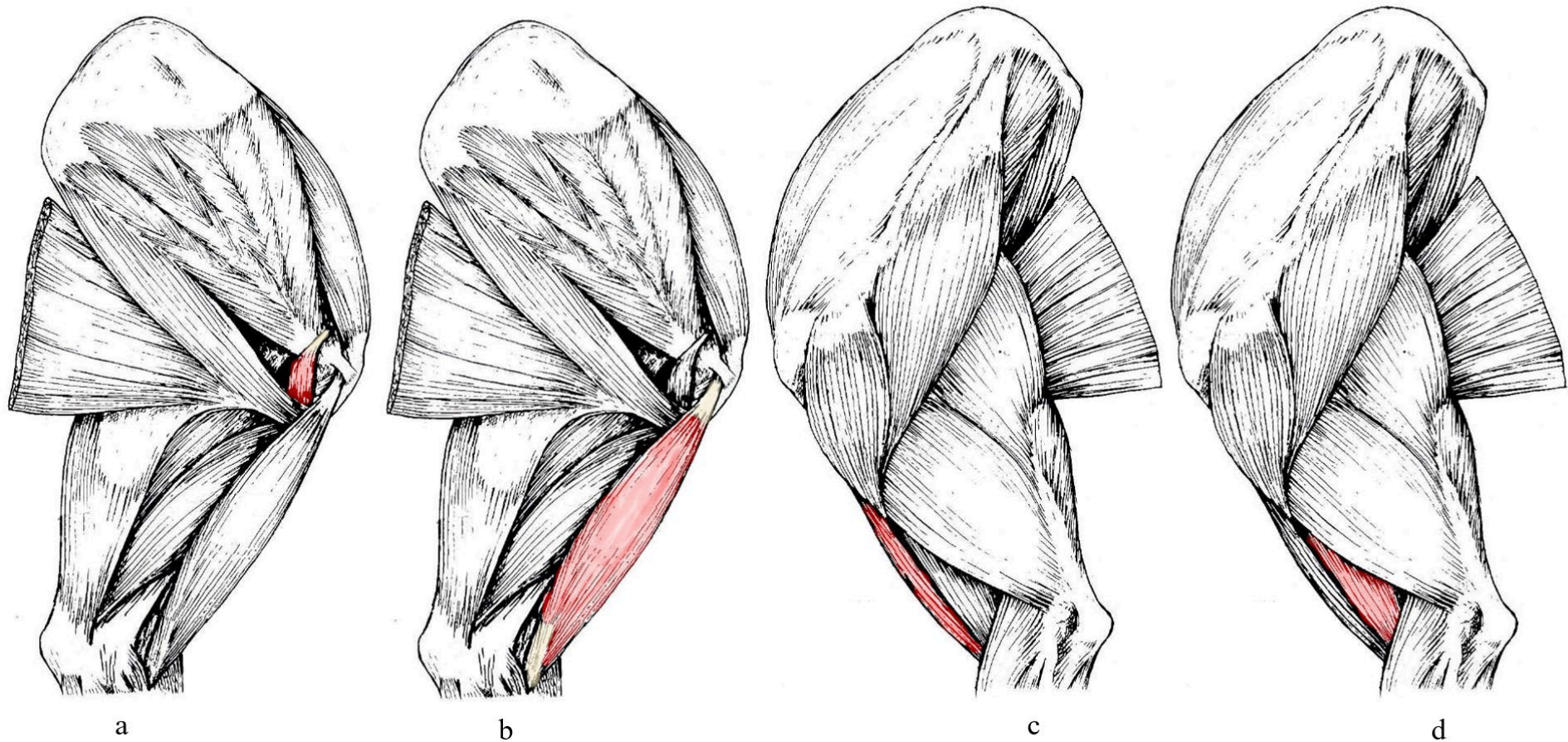
Inserciones: El vientre, carnoso, se origina en toda la superficie proximal del surco braquial del húmero y desde la superficie caudal del cuello de este hueso, distal de la línea tricipital, hasta caudal de la tuberosidad deltoidea. El tendón de inserción se inserta en medial de la base del olécranon (en équidos y rumiantes) y en la tuberosidad del radio, fusionándose con el músculo bíceps braquial.

Relaciones: Está sujeto sobre el surco braquial del húmero por una lámina fibrosa dependiente de la fascia braquial, que se une a los bordes de este surco y también envía haces a la cabeza lateral del tríceps braquial y extensor carpo radial. En equinos y felinos, el músculo articular del hombro se insinúa entre sus haces de origen. A través de su fascia, contacta con los músculos redondo menor, deltoides y con las cabezas larga y lateral del tríceps braquial. El nervio radial y sus vasos satélites discurren en su borde caudolateral para alcanzar el codo. El extremo distal se insinúa en carnívoros entre el músculo bíceps braquial y el húmero. En los ungulados, se coloca lateralmente al bíceps y luego lo cubre, pasando por debajo del lacertus fibrosus, entre el bíceps y el músculo extensor carpo radial.

Funciones: El músculo braquial es un auxiliar del bíceps en la flexión del antebrazo; debido a la oblicuidad de su dirección, también tiende a lateralizar a este último.

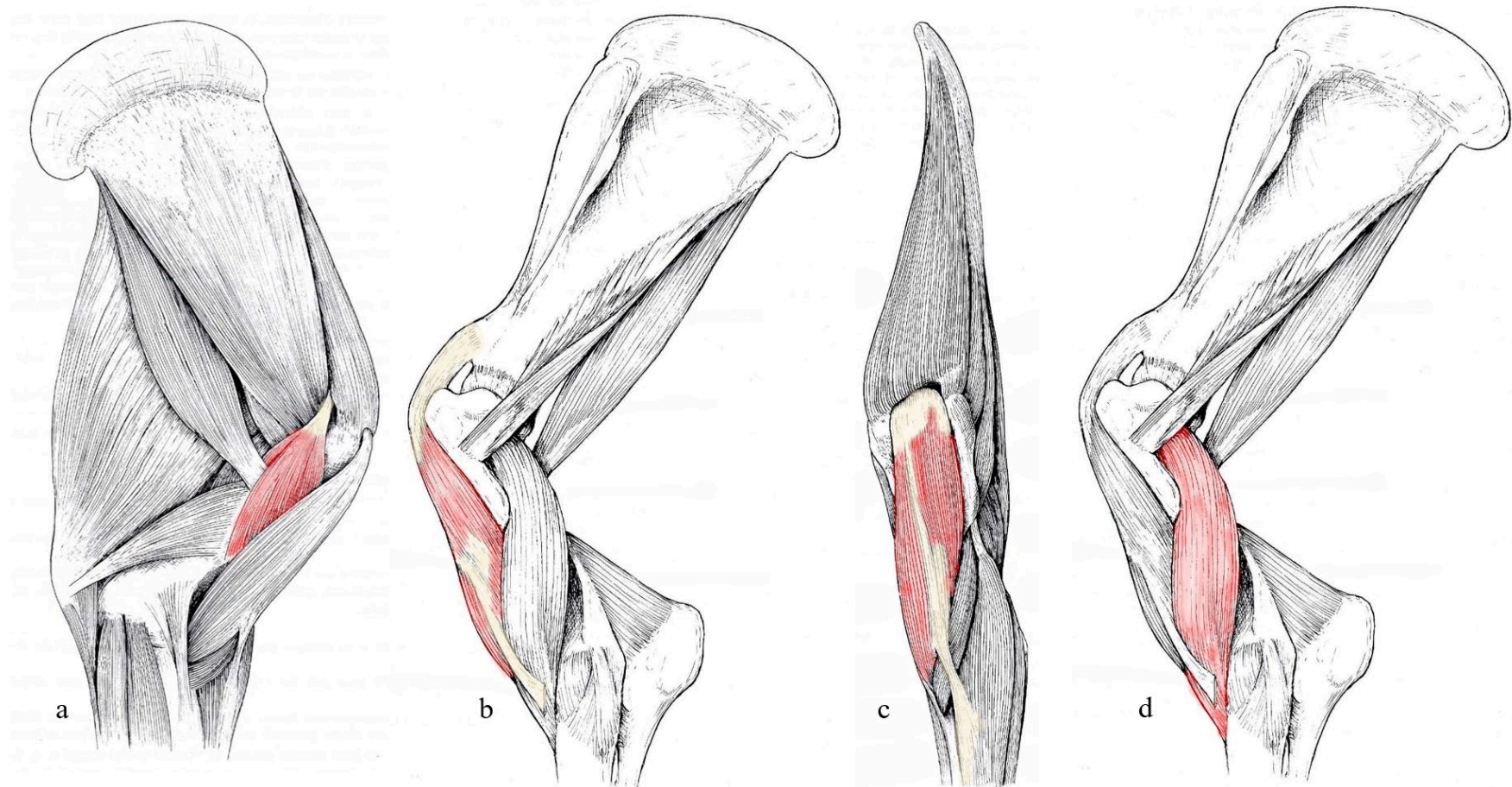
Vasos y nervios: La sangre es suministrada por ramas de los vasos circunflejos caudales del húmero, profundos en el brazo y colaterales radiales. La inervación la proporciona el nervio musculocutáneo.

Figura 4 Vistas medial y lateral del miembro pélvico del Canino.



Referencias: a- músculo coracobraquial (vista medial), b- músculo bíceps braquial (vista medial), c- músculo bíceps braquial (vista lateral), d- músculo braquial. Tomado y modificado de R. Barone, 2010.

Figura 5 Vistas medial, lateral y craneal del miembro torácico del Equino.



Referencias: a- músculo coracobraquial, b- músculo bíceps braquial (vista lateral), c- músculo bíceps braquial (vista craneal), d- músculo braquial. Tomado y modificado de R. Barone, 2010.

### *Sistema neuromuscular Radial*

Está constituido por dos grupos musculares. El primer grupo lo forman los extensores del codo, potentes músculos suspensores de dicha articulación: ancóneo, tensor de la fascia antebraquial y tríceps braquial. El segundo grupo lo constituyen largas cintas musculotendinosas que, desde la región articular del codo, alcanzan el carpo y las falanges donde actúan como extensoras: extensor carpo radial, extensor digital lateral, extensor digital común, extensor carpo ulnar y abductor largo del dedo I.

En los carnívoros existen tres músculos más: braquiorradial, supinador y extensor digital I y II.

#### **Primer grupo:**

El músculo **tríceps braquial** (*M. triceps brachii*) recibe este nombre porque, en la mayoría de las especies, está constituido por tres cabezas: una larga, que surge del cuello de la escápula y dos cortas, lateral y medial, unidas al húmero. Sin embargo, en algunas especies posee una cuarta cabeza, intermedia, situada entre las dos cabezas cortas. En todos los casos, el conjunto converge en un tendón muy fuerte que concentra toda su potencia en la tuberosidad del olécranon. El desarrollo de este brazo de palanca también es notablemente proporcional al desarrollo de este músculo y en particular al de su cabeza larga.

La **cabeza larga** (*Caput longum*) del tríceps braquial, es mucho más poderosa en los ungulados que en los carnívoros y el conejo. Es cilíndrica en conejos, más gruesa y abultada en gatos y mucho más ancha en perros, donde tiende a dividirse en dos partes. Alcanza su mayor extensión en los ungulados, siendo una enorme masa piramidal con ápice distal, aplanada y con una gran amplitud caudal. Casi en su totalidad carnosa, está formada por grandes haces gruesos, entre dos placas aponeuróticas que se refuerzan cerca del borde dorsocraneal, el cual se adelgaza para asegurar su inserción de origen. Los haces carnosos convergen en el espesor del músculo sobre un poderoso tendón, que emerge en el extremo distal y recibe además la inserción de las otras cabezas.

Inserciones: El origen se localiza en el tubérculo infraglenoideo de la escápula en el conejo; en el gato se ubica más dorsalmente, en el borde caudal de la escápula; ocupa los dos tercios ventrales de este borde en el perro. En los ungulados, ocupa la totalidad del borde caudal de la escápula, donde se extiende desde las inmediaciones de la cavidad glenoidea hasta el ángulo caudal del hueso. El tendón de inserción siempre se inserta en la parte caudal de la tuberosidad del olécranon.



## Cátedra de Anatomía Descriptiva y Comparada 1<sup>era</sup> parte



Relaciones: Envuelta por la fascia braquial, la cabeza larga del músculo tríceps braquial contacta lateralmente con la cabeza lateral, y con los músculos: cutáneo omobraquial, deltoides, infraespinoso y redondo menor. Medialmente, se relaciona con los músculos: redondo mayor, dorsal ancho, tensor de la fascia antebraquial, la cabeza medial y los vasos subescapulares. Cranealmente, con la articulación escapulohumeral, músculo articular del hombro, músculo braquial, nervio radial y vasos circunflejos caudales del húmero; profundo al brazo, finalmente, con la cabeza accesoria cuando está presente. En los mamíferos domésticos, su borde caudal está separado de la piel únicamente por la fascia braquial y el músculo cutáneo del tronco; está rodeado medialmente por el borde correspondiente del músculo tensor de la fascia antebraquial. El tendón de inserción recibe parte de las fibras de las otras cabezas. Se desliza sobre la superficie craneal de la tuberosidad del olécranon gracias a una bolsa sinovial (*B. subtendinea m. tricipitis brachii*).

Funciones: Ayudada por las otras cabezas del músculo tríceps braquial, su función esencial es la extensión del antebrazo. El olécranon constituye un brazo de palanca particularmente favorable para esta acción. Cuando el miembro está en apoyo, el tríceps abre el ángulo del codo al poner en juego una palanca del primer tipo. Durante el apoyo, actúa con el mismo resultado, pero por una palanca del segundo género. Durante la estación, también tiene un papel importante en los grandes ungulados; asegurando la extensión del antebrazo, complementa la acción de los músculos pectorales y bíceps braquial, para mantener la apertura del ángulo escápulo humeral.

Vasos y nervios: Al igual que las otras cabezas del tríceps, este músculo es irrigado por divisiones de las arterias circunfleja de la escápula, circunfleja caudal del húmero y braquial profunda. Cerca de su origen, recibe además divisiones de la arteria subescapular. La inervación la proporcionan las ramas colaterales del nervio radial, que estimula el movimiento de todos los músculos extensores del antebrazo y la mano.

La **cabeza lateral** (*Caput laterale*) del músculo tríceps braquial discurre a lo largo del húmero, por el borde ventro craneal del músculo precedente. Generalmente, es más larga y grande que la cabeza medial.

Conformación: Es prismática, trifacial, su extremo proximal comienza con una lámina aponeurótica corta y ancha. El cuerpo carnoso está formado por haces grandes, casi paralelos, que terminan en el extremo distal en una lámina fibrosa corta, que se une con el tendón terminal de la cabeza larga.



## Cátedra de Anatomía Descriptiva y Comparada 1<sup>era</sup> parte



**Inserciones:** El origen se extiende a lo largo de toda la línea tricípital del húmero, desde la superficie caudal del cuello hasta la tuberosidad deltoidea. Puede continuar en la cresta humeral (carnívoros). La inserción se encuentra principalmente en el tendón de la cabeza larga; en la mayoría de las especies domésticas también se extiende sobre la parte adyacente de la tuberosidad del olécranon.

**Relaciones:** La superficie lateral está cubierta en su parte proximal por los músculos redondo menor y deltoides; en el resto de su extensión, está separado de la piel por la fascia braquial y el músculo cutáneo omobraquial, cuando existe. La superficie craneal cubre al músculo braquial, el nervio radial y los vasos circunflejos caudales del húmero. También cubre el origen del músculo braquiorradial (carnívoros), el del extensor carpo radial y distalmente al músculo ancóneo. La superficie caudal media se presiona contra la cabeza larga y también contra la cabeza intermedia, en las especies donde existe. Cerca de su origen, es atravesado por el nervio axilar y los vasos circunflejos de la escápula.

**Función:** Es un accesorio de la cabeza larga.

La **cabeza medial** (*Caput mediale*) del músculo tríceps braquial, reproduce en la cara medial del brazo la disposición de la anterior. Siempre está menos desarrollada, posee un vientre carnosos, fusiforme o cónico y aplanado, que se inserta por un tendón plano que se une al de la cabeza larga.

**Inserciones:** Se origina en la cara medial y parte adyacente de la cara caudal del cuerpo del húmero. En los ungulados, el origen es en proximal del tubérculo del músculo redondo mayor. Su inserción se da en el tendón de la cabeza larga.

**Relaciones:** La superficie medial está cubierta por la fascia braquial, que la separa del músculo tensor de la fascia antebraquial en ungulados, o de la región pectoral en carnívoros. Por su borde craneal discurren los vasos braquiales y sus nervios satélites, así como la inserción del músculo coracobraquial. La superficie lateral contacta con los músculos braquial, ancóneo, y con la cabeza larga y accesoria, en las especies donde ésta existe. El nervio radial y los vasos profundos del brazo cruzan su extremo proximal.

**Función:** Es accesoria a las cabezas anteriores.

La **cabeza intermedia o accesoria** (*Caput accessorium*) del músculo tríceps braquial está ausente en los equinos y bovinos. En las otras especies, se ubica en la superficie caudal del húmero, entre las cabezas lateral y medial, y queda oculta por la cabeza larga. Es un pequeño músculo, que aparece desprendido del borde dorsomedial de la cabeza

lateral. Tiene un vientre carnososo, alargado y prismático, su tendón de inserción es delgado y relativamente largo.

Inserciones: Se origina en la superficie caudal del cuello del húmero y se inserta en el tendón de la cabeza larga, en su unión con el de la cabeza lateral (carnívoros), o incluso directamente en la tuberosidad del olécranon (cerdo, oveja, conejo).

Relaciones: Cubierta por la cabeza larga, se incluye entre la cabeza medial y la cabeza lateral; cubre al origen del músculo braquial, así como al nervio radial y a los vasos profundos del brazo, que cruzan su superficie profunda.

Función: Es un accesorio de los anteriores, con los que comparte los vasos y nervios.

El músculo **ancóneo** (*M. anconeus*) se extiende en la mayoría de las especies hasta la cara profunda de la cabeza lateral del tríceps, con la que tiende a fusionarse. Así, suele elevarse bastante sobre el húmero, sin descender distal al olécranon. Es un músculo corto, aplanado o prismático, casi en su totalidad carnososo.

Inserciones: El origen se extiende en los ungulados por la periferia de la fosa olécraneana y asciende hasta el tercio medio de la cara caudal del húmero. La inserción se da en superficie caudal lateral y el borde craneal del olécranon.

Relaciones: El músculo ancóneo está revestido por el tríceps braquial, a cuya cabeza lateral se adhiere, generalmente cubriendo la articulación del codo y en particular el vasto receso sinovial del olécranon, de quien lo separa un abundante tejido conectivo graso.

Función: Es un accesorio del músculo tríceps braquial.

Vasos y nervios: Ramas, que varían según la especie, de las arterias colaterales ulnares y profunda del brazo; ramas del nervio radial.

El músculo **tensor de la fascia antebraquial** (*M. tensor fasciae antebrachii*), en muchas especies se presenta como una fina lámina carnososa, desprendida del borde ventral del músculo dorsal ancho, directamente o a través de una aponeurosis que se extiende a la cara medial del tríceps y el olécranon (carnívoros y conejos). En equinos, la aponeurosis es delgada y ancha, cubriendo completamente la superficie medial del músculo tríceps braquial, presenta una parte carnososa, larga y gruesa en su borde caudal. La aponeurosis tiene dos hojas, una de las cuales surge de la escápula para pasar entre la cabeza larga del tríceps y el músculo dorsal ancho, mientras que la otra surge de este último músculo. La aponeurosis terminal, simple y más estrecha, se extiende sobre la parte proximal de la región antebraquial caudal.



## Cátedra de Anatomía Descriptiva y Comparada 1<sup>era</sup> parte



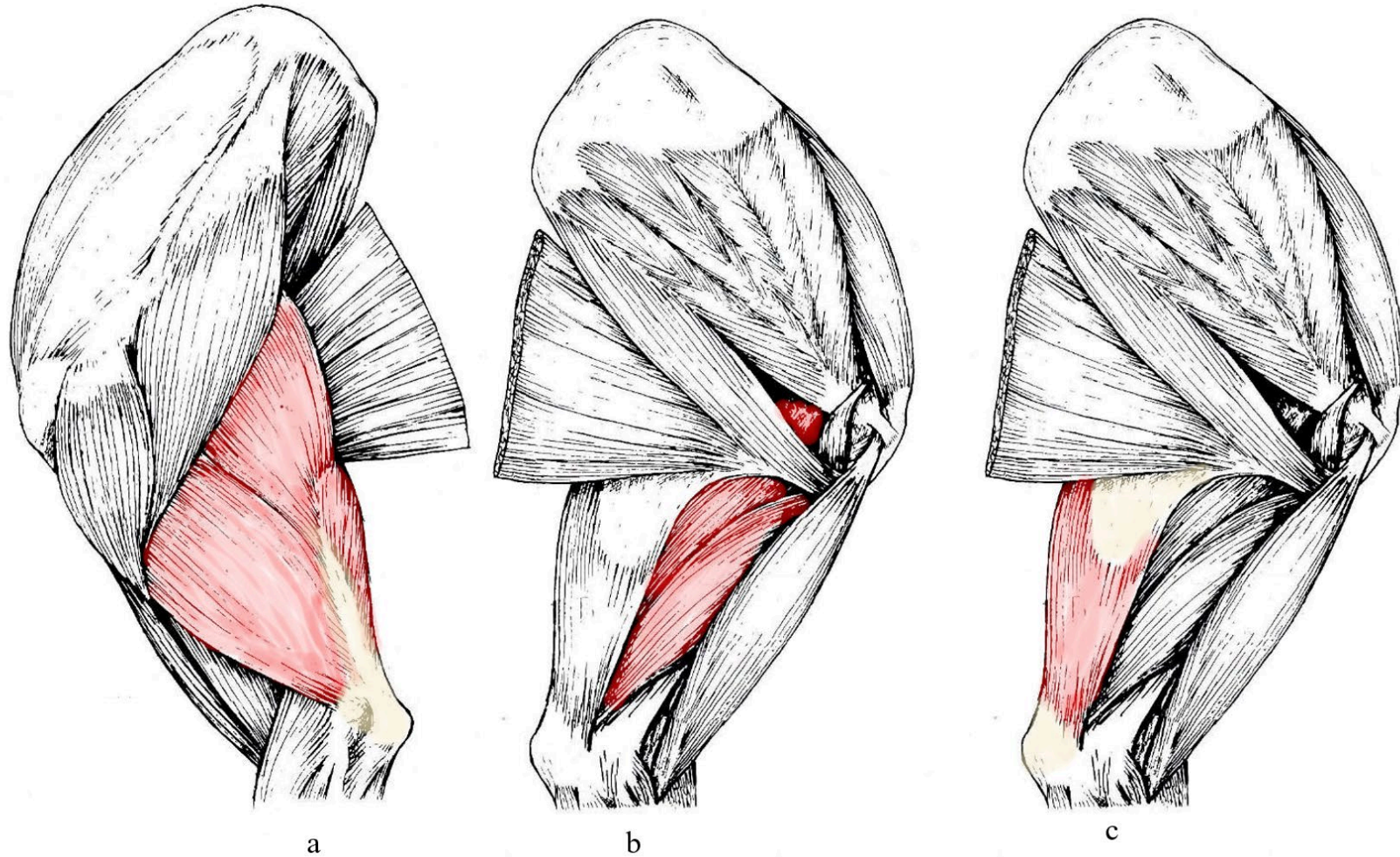
**Inserciones:** El origen está, en carnívoros y conejos, en una arcada fibrosa que une el extremo del músculo dorsal ancho con el de la porción axilar del músculo cutáneo del tronco. En ungulados, la aponeurosis es más ancha y delicada: procede del borde caudal de la escápula, donde se adhiere al origen de la cabeza larga del tríceps. La inserción se produce, a través de la aponeurosis distal, en la superficie medial del tendón del tríceps, en la superficie del borde caudal del olécranon y en la lámina superficial de la fascia antebraquial.

**Relaciones:** La cara lateral está revestida por la fascia braquial. Siguiendo hacia lateral, se relaciona con la cabeza larga del músculo tríceps braquial, generalmente adhiriéndose a su borde caudal. Por su superficie medial, contacta con los músculos: redondo mayor, dorsal ancho (ungulados) y, a través del abundante tejido conectivo del espacio axilar, con el pectoral ascendente y serrato ventral del tórax.

**Funciones:** A través de sus inserciones en el olécranon, este músculo contribuye a la extensión del antebrazo. Por su parte antebraquial, es tensor de la fascia del antebrazo. Pero su función principal es la de mantener extendida la porción axilar del músculo dorsal ancho, para asegurar la transmisión integral de su contracción al brazo durante la marcha.

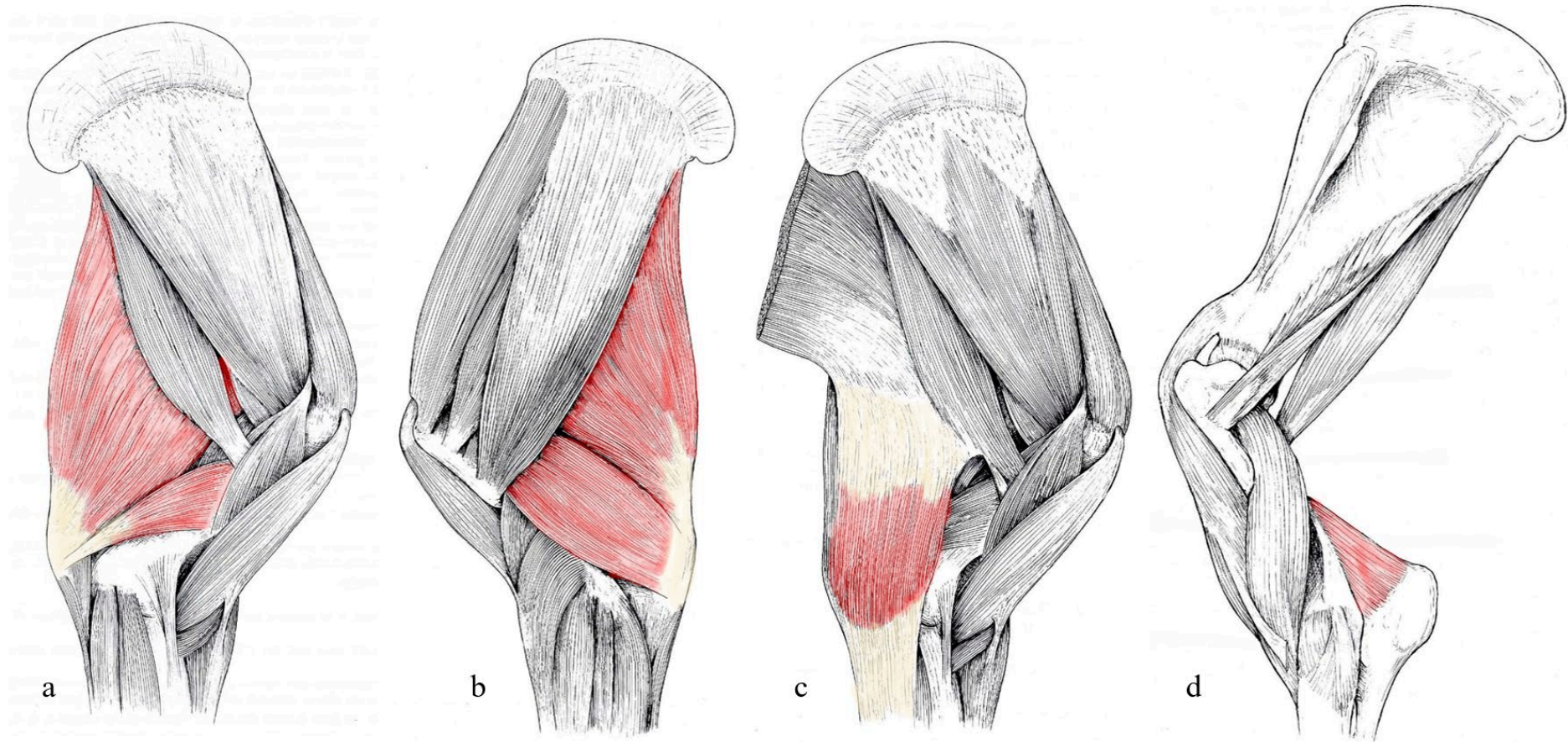
**Vasos y nervios:** Ramas de las arterias colaterales profundas del brazo y cubitales. La inervación proviene del nervio radial.

Figura 6 Vistas lateral y medial del miembro torácico del Canino.



Referencias: a- músculo tríceps braquial (vista lateral), b- músculo tríceps braquial (vista medial), c- músculo tensor de la fascia antebraquial. Tomado y modificado de R. Barone, 2010.

Figura 7 Vistas medial y lateral del miembro torácico del Equino.



Referencias: a- músculo tríceps braquial (vista medial), b- músculo tríceps braquial (vista lateral), c- músculo tensor de la fascia antibraquial, d- músculo ancóneo. Tomado y modificado de R. Barone, 2010.



**Segundo grupo:**

El músculo **braquiorradial** (*M. brachioradialis*) es un músculo largo y delgado, que se extiende en una posición superficial en el borde dorsal del antebrazo. Constante en gatos, ocasionalmente presente en perros, siempre ausente en conejos y ungulados. Este músculo tiene un cuerpo carnoso, aplanado en forma de tira larga.

Inserciones: Se origina en proximal del epicóndilo lateral del húmero y se inserta distal del radio, en la base de la apófisis estiloides y en el borde medial del hueso.

Relaciones: Este músculo es muy superficial, se encuentra inmediatamente debajo de la fascia antebraquial y cubre el músculo extensor carpo radial. Su origen está relacionado medialmente con el músculo braquial.

Funciones: Tiene un papel auxiliar en la supinación y flexión del codo.

Inervación: Es suministrada por una rama del nervio radial.

El músculo **extensor carpo radial** (*M. extensor carpi radialis*), es un músculo largo, situado en la superficie dorsal del radio, por el que discurre en toda su longitud, ubicándose en medial del antebrazo. En los felinos, este músculo se presenta como dos músculos, adyacentes pero distintos: los **extensores radiales del carpo largo y corto** (*M. extensor carpi radialis longus, brevis*). Cuando hay dos músculos extensores radiales, cada uno de ellos presenta un cuerpo carnoso proximal (siendo el del músculo largo el más superficial y plano y el otro el más grueso), seguido de un tendón largo; estos tendones pasan juntos sobre la superficie dorsal del carpo. En el gato, los dos cuerpos carnosos se unen en su origen. Se confunden en perros y conejos, pero en estas dos especies el tendón permanece doble. En los équidos, los rumiantes y el cerdo, el músculo está completamente unificado, con un cuerpo carnoso grueso y cónico, continuado desde el tercio distal del antebrazo por un fuerte tendón, inicialmente cilíndrico y luego, aplanado.

Inserciones: Se origina en el epicóndilo lateral del húmero, justo debajo del músculo braquiorradial; el extensor corto se origina en su extensión en la base del epicóndilo lateral y en el ligamento colateral lateral del codo. Cuando el músculo se unifica, sus inserciones originales retoman las de sus dos constituyentes e incluso se extienden sobre la parte adyacente de la cápsula articular dorsal del codo. Se inserta: el tendón del extensor largo, en el tubérculo dorsal del extremo proximal del hueso metacarpiano II; el tendón del extensor corto, en la tuberosidad correspondiente del metacarpiano III. En los ungulados, el tendón único siempre se inserta en la tuberosidad dorsal del extremo proximal del hueso metacarpiano III, es decir, el metacarpiano principal de los équidos.



## Cátedra de Anatomía Descriptiva y Comparada 1<sup>era</sup> parte

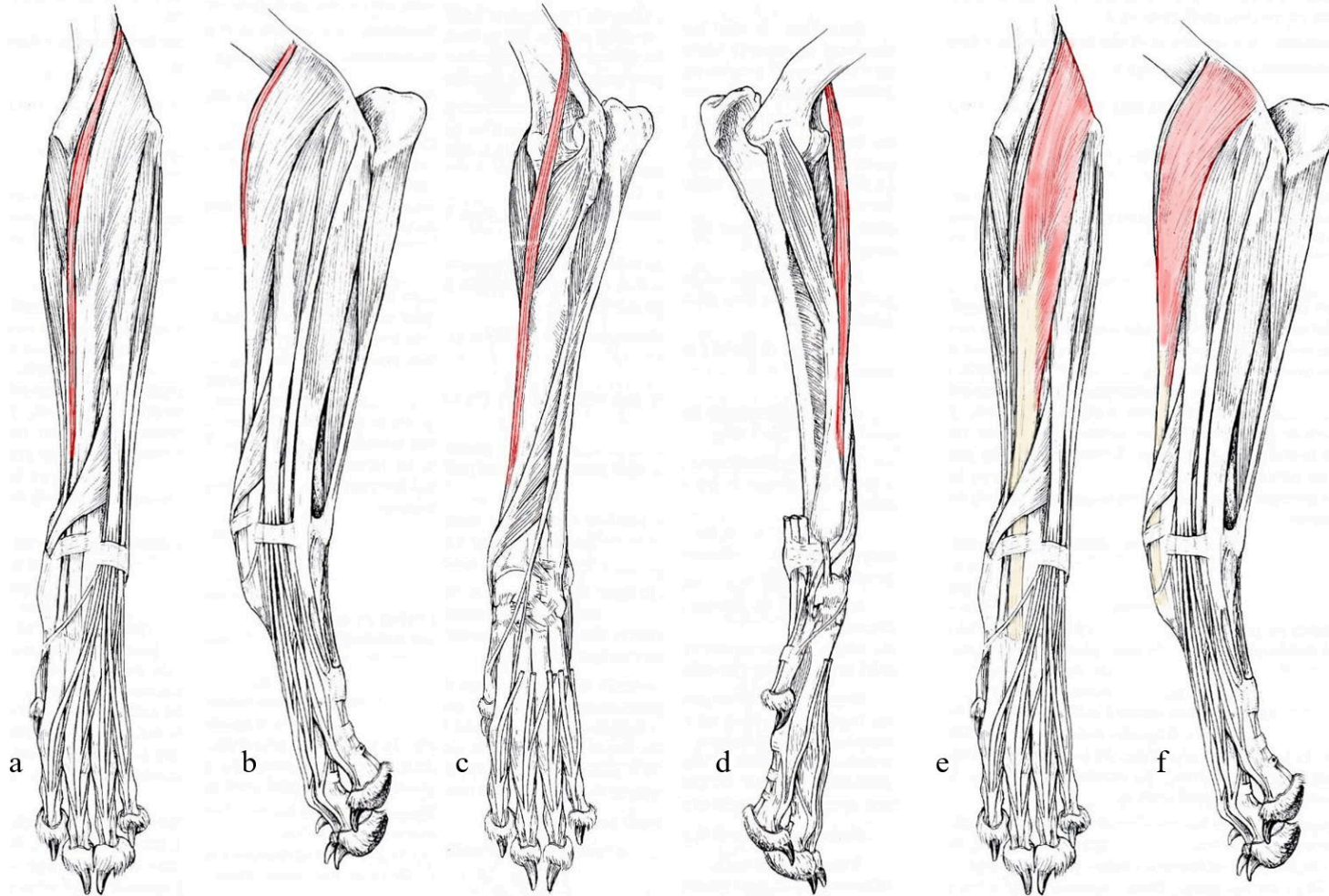


**Relaciones:** Cuando los dos músculos son distintos, el cuerpo carnoso del músculo extensor largo cubre la cara dorsal del extensor corto y los dos tendones corren juntos. El conjunto presenta las mismas proporciones que el músculo individual de los mamíferos domésticos. El cuerpo carnoso está recubierto en su origen por la fascia braquial y luego en el resto de su extensión por la fascia antebraquial. En los carnívoros, está bordeado por el músculo braquiorradial. En todas las especies, su parte proximal medialmente contacta con el músculo braquial y un poco con el bíceps braquial, cuyo lacertus fibrosus llega, en los mamíferos domésticos, a extenderse en su superficie dorsal. Lateralmente, contacta con el músculo extensor digital común. Su superficie profunda se relaciona con el húmero, la cápsula articular del codo, la superficie dorsal del radio y está atravesada por la rama profunda del nervio radial y sus vasos satélites. El tendón (único o doble, según la especie) discurre por la superficie dorsal del radio y se desliza en el más ancho de los surcos verticales desde su extremo distal. En la extremidad distal del radio, es atravesado superficialmente por el tendón del músculo extensor oblicuo del carpo en dirección distomedial. En la superficie dorsal del carpo, se mantiene por un sistema fibroso transversal (Retinaculum extensorum) que sujeta todos los tendones extensores; formado por la lámina profunda de la fascia dorsal de la mano, donde para su desliz presenta una vaina fibrosa y una sinovial (*Vag. tendinis m. extensoris carpi radialis*).

**Funciones:** Como su nombre lo indica, este músculo es esencialmente extensor del carpo, el metacarpo y de la mano en su conjunto. En cuadrúpedos y especialmente en grandes ungulados, tiene quizás el papel más importante de oponerse a la flexión del carpo durante el apoyo de la extremidad. Le ayudan pasivamente en esto las intersecciones tendinosas de su cuerpo carnoso y la brida fibrosa que recibe del bíceps braquial.

**Vasos y nervios:** la sangre es suministrada por ramas de las arterias colaterales radial e interósea dorsal del antebrazo. La inervación proviene de la rama profunda del nervio radial.

Figura 8 Vistas craneal, lateral y medial del miembro torácico del canino.



Referencias: a- músculo braquiorradial (vista craneal), b- músculo braquiorradial (vista lateral), c- músculo braquiorradial (vista craneal), d- músculo braquiorradial (vista medial), e- músculo extensor carporadial (vista craneal), f- músculo extensor carporadial (vista lateral). Tomado y modificado de R. Barone, 2010.



## Cátedra de Anatomía Descriptiva y Comparada 1<sup>era</sup> parte



El músculo **extensor digital común** (*M. extensor digitorum communis*) es largo; se origina lateralmente del codo y se extiende por un tendón muy largo a la falange distal de cada dedo, excepto el dedo I. En carnívoros y conejos (mamíferos pentadáctilos), su cuerpo carnoso es simple y su tendón se divide en cuatro inserciones.

En los ungulados (cerdo 4 dedos, bovino 2 dedos y equino 1 dedo), el cuerpo carnoso se divide a su vez en varios músculos unidos, cuyo conjunto tiene la situación y las relaciones del músculo único de los pentadáctilos. Cada uno de estos cuerpos carnosos va seguido de un tendón destinado más particularmente a uno o varios dedos.

En las especies pentadáctiles, este músculo tiene por lo tanto un solo cuerpo carnoso, continuado por varios tendones unidos a su origen. El cuerpo carnoso, ubicado en el borde medial del extensor carpo radial, es fusiforme y algo aplanado en dirección dorso-palmar. Esboza una subdivisión en su parte distal y los tendones la suceden hacia el tercio distal del antebrazo, pero quedan estrechamente unidos a la vecindad del carpo. Cruza la superficie dorsal del carpo en una sola vaina y luego cada rama tendinosa se desvía en un ángulo agudo en proximal del metacarpo para continuar en el dedo para el que está destinada.

En ungulados, la disposición general sigue siendo similar, pero presenta hendiduras que se extienden hasta el origen del cuerpo carnoso, dando lugar así a músculos distintos pero adyacentes, cada uno de los cuales presenta una parte carnosa proximal continuada por un tendón largo. Estos diversos músculos se designan según el o los dedos en los que terminan. Así, encontramos en el cerdo un extensor del dedo III y IV, un extensor del dedo II y un extensor del dedo V; en bovinos hay un extensor del dedo III y un extensor común de los dedos III y IV; en équidos un extensor digital común del dedo III y un vestigio de extensor de los dedos III y IV (músculo de Philips); este último se reduce a un pequeño haz anexo al anterior y cuyo tendón se une, más allá del carpo, al del extensor lateral del dedo.

Inserciones: el único cuerpo carnoso o conjunto de músculos que resultan de su escisión se originan en el extremo distal del epicóndilo lateral del húmero, donde a menudo se unen con el músculo extensor carpo radial, así como como la parte adyacente del ligamento colateral lateral del codo y la fascia antebraquial, incluso el radio (équidos). Cada tendón, después de haber recibido dorsal a la falange proximal la inserción de un músculo interóseo (fibroso en rumiantes y équidos) se inserta en el proceso extensorio de la falange distal.



## Cátedra de Anatomía Descriptiva y Comparada 1<sup>era</sup> parte



Relaciones: el músculo extensor digital común está bordeado por los músculos: extensor carpo radial medialmente y extensor digital lateral por lateral. Un tabique fibroso, dependiente de la fascia antebraquial y especialmente desarrollado en los ungulados, lo separa de este último. Su cara superficial está cubierta directamente por la fascia antebraquial y su cara profunda cubre el músculo supinador (cuando existe), la superficie dorsal del radio, el músculo extensor oblicuo del carpo y la rama profunda del nervio radial y sus vasos satélites. Los tendones pasan por el surco vertical situado lateralmente en el extremo distal del radio y se sujetan a la cara dorsal del carpo por el sistema fibroso que sujeta a todos los extensores (*Retináculo extensor*), posee una vaina fibrosa y una sinovial (*Vag. Tendinum m. extensoris digitorum communis*) común a todas las divisiones tendinosas, que permite su deslizamiento. En dorsal del metacarpo, los tendones quedan cubiertos por la fascia dorsal de la mano y en los dedos por la fascia digital dorsal.

Funciones: es en cada dedo extensor de la falange distal sobre la falange media y de ésta sobre la proximal. Pero también extiende todo el dedo sobre el metacarpo y contribuye a la extensión de la mano sobre el antebrazo. Por otro lado, contribuye en los ungulados al mantenimiento de las articulaciones del carpo durante el apoyo y la parte distal de cada tendón, gracias a las bridas que le envía el poderoso músculo interóseo (fibroso), mantiene y sostiene las falanges durante la fase de amortiguamiento durante el paso.

Vasos y nervios: La sangre es suministrada por divisiones de las arterias interóseas dorsal y colateral radial del antebrazo. La inervación la proporciona la rama profunda del nervio radial.

El músculo **extensor digital lateral** (*M. extensor digitorum lateralis*) es largo, más débil que el anterior, del cual discurre por su borde lateral. En la mayoría de los mamíferos envía un tendón al dedo V y IV, o incluso al dedo III y II. En ausencia del dedo V, se inserta en el dedo más lateral: en equinos, es el extensor lateral del dedo III; en los rumiantes es el extensor propio del dedo lateral (IV). En el Conejo y el Cerdo, incluso se divide en dos extensores propios, terminados respectivamente en el dedo V y el dedo IV. Este músculo tiene un cuerpo carnoso fusiforme (delgado en équidos) seguido de un largo tendón. Este último se desprende en el tercio distal del antebrazo, pasa al borde lateral de la mano y llega al dorso del dedo correspondiente. Cuando se inserta en varios dedos, las diversas ramas tendinosas se aíslan muy cerca del cuerpo carnoso, pero permanecen adyacentes a la parte proximal del metacarpo.



## Cátedra de Anatomía Descriptiva y Comparada 1<sup>era</sup> parte



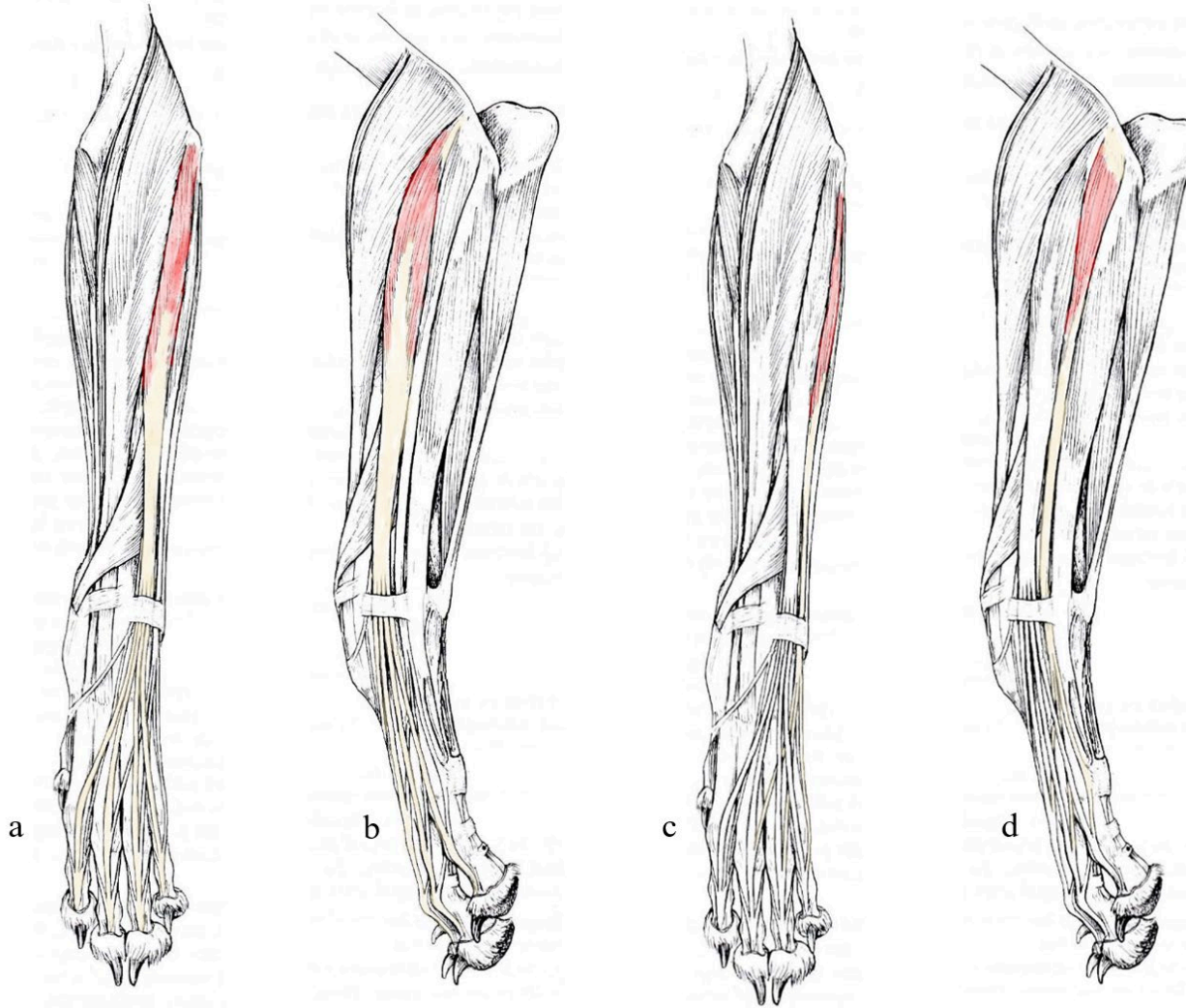
**Inserciones:** el cuerpo carnoso se origina, a menudo en común con el del músculo precedente o en el ligamento colateral lateral del codo y en la tuberosidad adyacente del radio. Cada rama tendinosa conduce a la superficie dorsal de la falange proximal (équidos) o a las dos últimas falanges del dedo correspondiente, ya sea de forma aislada (ungulados) o uniéndose a la rama correspondiente del extensor digital común (carnívoros). Esta modalidad de inserción se da en los dedos IV y V en conejos y cerdos, los tres dedos laterales en perros, los cuatro dedos laterales en gatos, el dedo IV en bovinos y el dedo III en équidos.

**Relaciones:** el cuerpo carnoso y la parte antebraquial del tendón están aislados en una vaina fibrosa particular, especialmente desarrollada en ungulados, formada por dos tabiques desprendidos de la lámina profunda de la fascia antebraquial. A través de esta envoltura fibrosa, el músculo extensor digital lateral se relaciona: en la superficie a la piel; desde el lado medial con el extensor digital común y desde el lado lateral el músculo extensor carpo ulnar. Su cara profunda cubre las mismas formaciones que la del extensor digital común. A nivel del carpo, el tendón se desliza sobre el extremo distal de la ulna y luego en el borde dorsal del ligamento colateral lateral (entre sus dos planos de fibras en los équidos) en una vaina fibrosa particular, donde está envuelto por una vaina sinovial (*Vag. tendinis m. extensoris digitorum lateralis*). Finalmente, en la superficie dorsal del metacarpo y la región digital, está separado de la piel solo por la delgada fascia superficial de estas regiones.

**Funciones:** este músculo extiende el o los dedos en los que se inserta; también contribuye a la extensión de la mano en su conjunto.

**Vasos y nervios:** son los mismos que los del extensor digital común.

Figura 9 Vistas lateral y craneal del miembro torácico del Canino.



Referencias: a- músculo extensor digital común (vista craneal), b- músculo extensor digital común (vista lateral), c- músculo extensor digital lateral (vista craneal), d- músculo extensor digital lateral (vista lateral). Tomado y modificado de R. Barone, 2010.



## Cátedra de Anatomía Descriptiva y Comparada 1<sup>era</sup> parte



El músculo **supinador** (*M. supinator*) es un músculo corto, ubicado debajo de la superficie profunda del cuerpo carnoso del extensor carpo radial, inmediatamente debajo del espacio articular del codo. Falta en ungulados domésticos, conejos y cerdos. La constitución y oblicuidad de este músculo y su ubicación recuerdan a las del músculo poplíteo en el miembro pélvico. De hecho, se aplanan contra el extremo proximal del radio y se ensancha gradualmente desde el epicóndilo lateral del húmero hacia el borde opuesto del radio, a lo largo del cual desciende hasta el tercio proximal del antebrazo. En los carnívoros el cuerpo carnoso procede de un tendón corto y grueso, su superficie está recubierta de una expansión aponeurótica que se engrosa hasta su inserción.

**Inserciones:** se origina en el ligamento colateral lateral del codo y en carnívoros, en la parte adyacente del epicóndilo lateral del húmero. Se inserta en la superficie dorsal y en el tercio proximal del borde medial del radio.

**Relaciones:** el músculo supinador está cubierto por los músculos extensor digital largo y extensor digital lateral, luego por el extensor carpo radial. Su inserción entra en contacto con el músculo pronador redondo, que puede cubrirlo parcialmente. Cubre la parte lateral de la articulación del codo, luego la cara dorsal del extremo proximal del radio y la rama profunda del nervio radial cruza su cara profunda.

**Función:** Es el agente más efectivo de supinación.

**Vasos y nervios:** ramas de las arterias radial o mediana (según la especie) y del nervio radial.

El músculo **extensor oblicuo del carpo** (*M. extensor carpi obliquus*) se presenta muy oblicuamente desde el borde lateral del antebrazo hasta la base del dedo I o en su defecto, del metacarpiano más próximo, atravesando la superficie del tendón del extensor carpo radial. Consta de una parte carnosa y un tendón distal. El vientre carnoso es plano, delgado, moldeado a la superficie dorsal del radio; está mezclado con fibras aponeuróticas y su disposición es en abanico, de modo que sus fibras, muy extendidas en el origen, convergen hacia el tendón, inicialmente plano, luego estrecho y cilíndrico, rodea el extremo distal del radio imprimiéndose en el surco oblicuo de éste, luego pasa al borde medial del carpo.

**Inserciones:** el cuerpo carnoso se origina a lo largo del ligamento interóseo del antebrazo o de la articulación radiocubital y en el borde adyacente de la ulna en carnívoros. El tendón se inserta en el extremo proximal del hueso metacarpiano del dedo I. Cuando falta el dedo I, la inserción la realiza en el metacarpiano del dedo II



## Cátedra de Anatomía Descriptiva y Comparada 1<sup>era</sup> parte



(porcino, équidos), y si falta este metacarpiano, la inserción se realiza en medial y proximal del metacarpiano del dedo III (Rumiantes).

Relaciones: el vientre carnoso está cubierto por los músculos extensores y por la fascia antebraquial y cubre la superficie dorsal del radio. El tendón cruza la superficie del músculo extensor carpo radial y luego pasa sobre el ligamento colateral medial del carpo, donde se mantiene en un canal fibroso especial, lubricado por una vaina sinovial estrecha.

Funciones: en carnívoros este músculo asegura la abducción y extensión del dedo I. En los ungulados interviene sólo como débil extensor del metacarpo y de toda la mano sobre el antebrazo.

Vasos y nervios: divisiones de la arteria interósea dorsal del antebrazo y rama profunda del nervio radial.

El músculo **extensor del dedo I** (*M. extensor digiti I*), muy débil en los mamíferos domésticos. Se encuentra en el mismo plano que el extensor oblicuo del carpo, un poco más distal y con una orientación similar. Al igual que la anterior, tiene un cuerpo carnoso plano y radiado, extendido en la superficie dorsal del radio y continuado por un tendón delgado y largo que se bifurca en los carnívoros y conejos, para dar una rama a cada uno de los dedos I y II. Permanece simple en el cerdo y prácticamente desaparece en rumiantes y equinos.

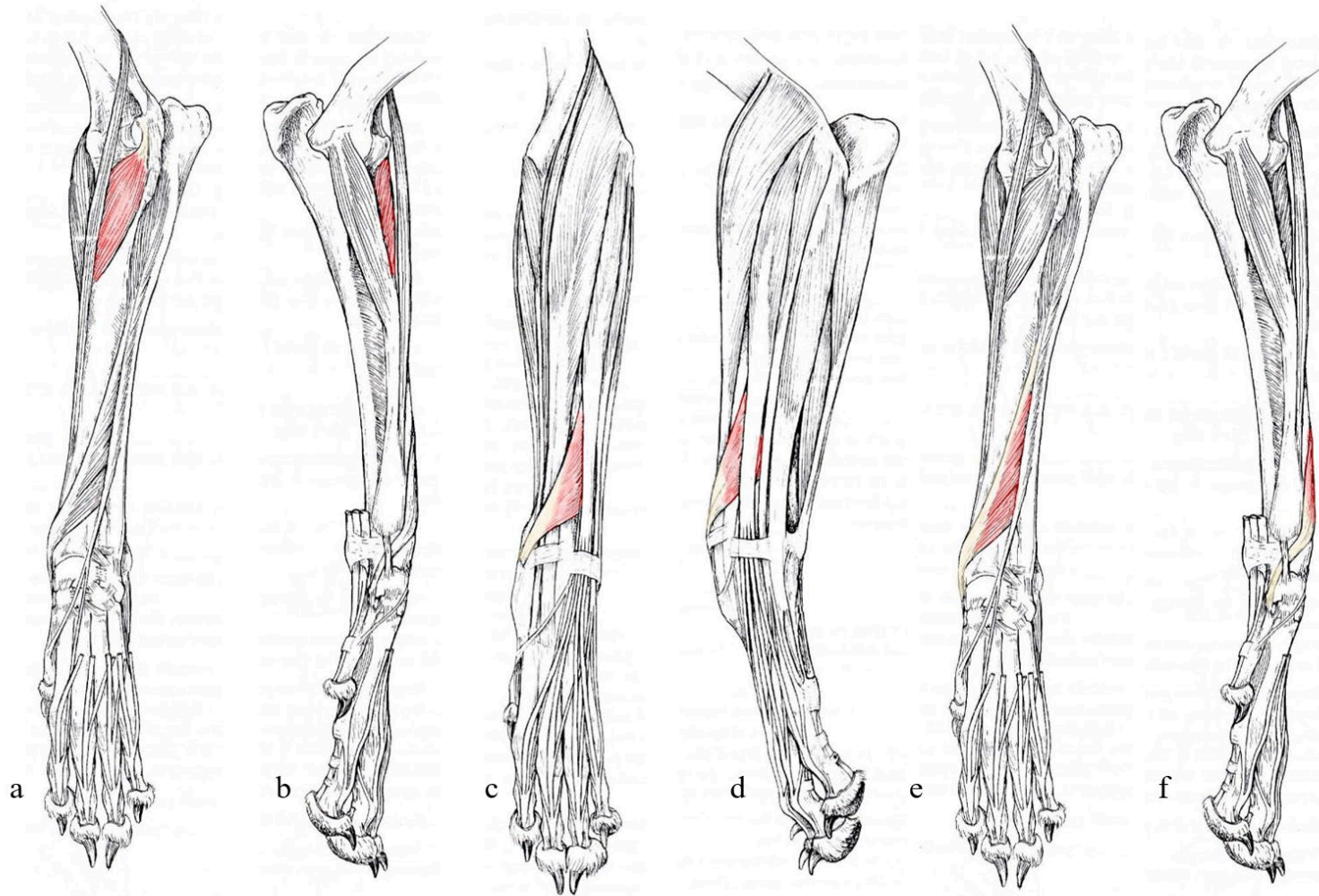
Inserciones: el vientre carnoso se origina en el tercio medio de la superficie dorsal del ligamento interóseo del antebrazo y el borde adyacente de la ulna. Los tendones se insertan en dorsal de la falange proximal en carnívoros y conejos.

Relaciones: tapiza la superficie dorsal del radio, el cuerpo carnoso está enteramente cubierto por los músculos extensores. El tendón emerge en su borde medial y luego pasa a la superficie dorsal del carpo entre el músculo extensor digital común y la inserción del extensor carpo radial para llegar a sus inserciones.

Función: es un extensor bastante débil de los dedos.

Vasos y nervios: son los mismos que los del extensor oblicuo del carpo.

Figura 10 Vistas lateral, medial y craneal del miembro torácico del Canino.



Referencias: a- músculo supinador (vista craneal), b- músculo supinador (vista medial), c- músculo extensor oblicuo del carpo (vista craneal), d- músculo extensor oblicuo del carpo (vista lateral), e- músculo extensor oblicuo del carpo (vista craneal), f- músculo extensor oblicuo del carpo (vista medial),. Tomado y modificado de R. Barone, 2010.



## Cátedra de Anatomía Descriptiva y Comparada 1<sup>era</sup> parte



El músculo **extensor carpo ulnar** (*M. extensor carpi ulnaris*) pertenece, en carnívoros a la región dorsal del antebrazo. Pero debido a la situación de la ulna, pertenece por el contrario a la región palmar en équidos y rumiantes. En el primer caso, es extensor del carpo, mientras que se vuelve flexor en el segundo. Su situación es intermedia en el cerdo y el conejo. Es un músculo fusiforme, aplanado, que comienza con un tendón proximal muy corto y termina con un tendón bífido largo. Una rama de este último es corta y palmar insertándose en el hueso carpo accesorio y la otra, es dorsal se inserta en el metacarpo. La rama palmar es muy débil en carnívoros, pero mucho más fuerte en ungulados.

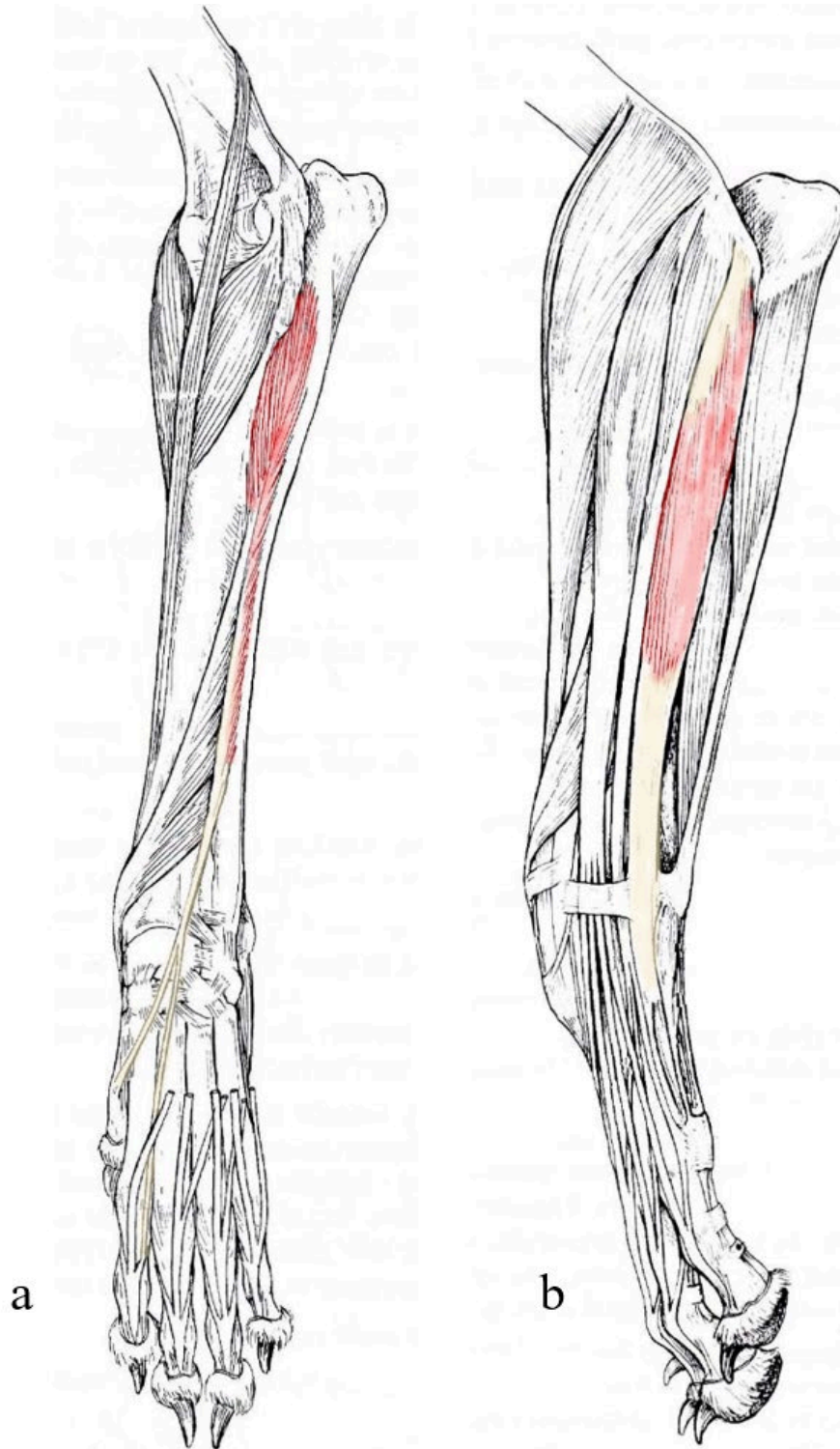
Inserciones: el tendón proximal se origina en el epicóndilo lateral del húmero. Unos cuantos haces carnosos también están adheridos a la superficie profunda de la fascia antebraquial. La inserción se da: 1) por la rama palmar del tendón distal, en el borde proximal ungulados) o la cara lateral (carnívoros) del hueso carpo accesorio y 2) por la rama larga, en el extremo proximal del V metacarpiano o del IV metacarpiano (Équidos, Rumiantes).

Relaciones: Cubierto por la fascia antebraquial, discurre a lo largo del borde lateral o palmar del músculo extensor digital lateral. El borde opuesto está separado del músculo flexor carpo ulnar por un espacio ancho en proximal del antebrazo que se estrecha distalmente, ocupado por el borde palmar del ulna y contactando con la cabeza ulnar del músculo flexor digital profundo, el nervio cubital y su vaso satélite. La superficie profunda cubre el músculo ancóneo (carnívoros, conejos), el receso lateral de la cápsula articular del codo, luego la ulna (carnívoros) o los músculos flexores (ungulados). El tendón está en contacto por su borde dorsal con el fondo de saco proximal-lateral de la articulación antebraquiocarpiana.

Funciones: este músculo es flexor en los mamíferos domésticos. Por su situación, participa en la flexión en Carnívoros solo en la medida en que ya ha comenzado el movimiento y también podría ayudar con la extensión en cierto grado. En los grandes ungulados, gracias a las fuertes intersecciones fibrosas que presenta, contribuye sobre todo a limitar pasivamente la extensión del carpo y metacarpo cuando la extremidad se apoya en el suelo.

Vasos y nervios: vasos interóseos del antebrazo y cubital; nervio radial, como para todos los músculos dorsales del antebrazo.

*Figura 11 Vistas lateral y craneal del miembro torácico del canino.*



Referencias: a- extensor del dedo I, b- músculo extensor carpoulnar. Tomado y modificado de R. Barone, 2010.

### *Sistema neuromuscular Mediano y Cubital*

Está compuesto, además de los nervios que llevan su nombre, por músculos que desde la cara caudal de la región del codo se extienden caudalmente del antebrazo y palmarmente de la mano, actuando como flexores del carpo y dedos. Estas cintas musculares actúan durante el aplomo como tirantes suspensores de las articulaciones falangianas, determinando con los tendones extensores del sistema neuromuscular radial, paralelogramos de fuerza destinados a matizar el aplomo anatómico del miembro.

Los principales músculos que lo integran son: el flexor digital profundo, el flexor digital superficial, el flexor carpo ulnar y el flexor carpo radial.

Mencionaremos luego algunos músculos accesorios, que varían su presentación según la especie considerada.

El músculo **flexor carpo ulnar** (*M. flexor carpi ulnaris*) es un músculo largo que en los mamíferos domésticos con la mano en pronación cruza oblicuamente la superficie palmar del antebrazo, moviéndose desde la región medial del codo hasta el hueso carpo accesorio. Tiene dos cabezas alargadas, que se unen distalmente para terminar en un tendón fuerte y simple. Una de las cabezas es humeral (*Caput humerale*); es fusiforme y aplanada en dirección dorsal-palmar, mezclado con intersecciones fibrosas en ungulados. La otra es ulnar (*Caput ulnare*); es débil y delgado en équidos y rumiantes, rudimentario en cerdos, pero bien desarrollado en carnívoros y conejos.

Inserciones: la cabeza humeral se origina del epicóndilo medial, caudal al músculo flexor carpo radial y la cabeza ulnar en la superficie medial y borde caudal del olécranon. Se inserta en el borde proximal del hueso carpo accesorio en común con el tendón corto del extensor carpo ulnar en los ungulados.

Relaciones: la superficie del músculo se relaciona con la fascia antebraquial, en carnívoros y conejos, el músculo flexor digital superficial lo separa en parte. El borde lateral está separado del músculo extensor carpo ulnar por el espacio ya descrito. El borde medial está en contacto con el músculo flexor carpo radial. La cara profunda cubre los músculos flexores.

Funciones: es flexor del carpo y de la mano en su conjunto; para ello actúa sobre el brazo de palanca formado por la proyección del hueso carpo accesorio. En ungulados, limita la extensión del carpo durante el apoyo del casco en el suelo.

Vasos y nervios: ramas de las arterias colaterales cubital y mediana y del nervio cubital.

El músculo **flexor carpo radial** (*M. flexor carpi radialis*) es un músculo largo que sigue el borde medial del radio palmarmente. Está formado por un vientre carnoso entre dos tendones que es fusiforme, aplanado y de textura delicada. El tendón proximal es muy corto y el tendón distal es mucho más largo, delgado y cilíndrico.

Inserciones: el tendón proximal se origina en el epicóndilo medial del húmero, entre el ligamento colateral medial del codo y el músculo flexor carpo ulnar, a veces en común con este último. El tendón distal se inserta en el extremo proximal del hueso metacarpiano II o, en su defecto, en el hueso metacarpiano III.

Relaciones: cubierto por la fascia antebraquial, se ubica entre el borde del radio y el músculo flexor carpo ulnar. Cubre los músculos flexores y especialmente el flexor digital profundo, con lo que ayuda a delimitar el intersticio a lo largo del radio en el que discurren el nervio y los vasos medianos. El tendón se desliza dentro de un canal fibroso especial a través de una vaina sinovial relativamente larga (Vag. tendini m. flexoris carpi radialis).

Función: flexiona el carpo y toda la mano sobre el antebrazo.

Vasos y nervios: múltiples ramas de la arteria mediana y el nervio mediano.

El músculo **pronador redondo** (*M. pronador redondo*) se encuentra en el borde medial del codo y el extremo proximal del radio, superficial y cranealmente al músculo flexor carpo radial. Está bien desarrollado en los carnívoros, pero es muy débil y vestigial en ungulados y conejos. En los carnívoros es fusiforme, estrecho y alargado, mezclado con fibras aponeuróticas. En conejos y cerdos, es una banda delgada y estrecha superpuesta al ligamento colateral medial del codo, con el que se fusiona su parte proximal, y que desciende verticalmente hasta la mitad del radio. El músculo suele faltar en los equinos, pero no es extremadamente raro encontrarlo allí en el estado de unos pequeños haces de músculos mezclados con la rama larga del ligamento colateral medial del codo.

Inserciones: en todas las especies, el músculo pronador redondo se origina del epicóndilo medial del húmero, cranealmente al músculo flexor carpo radial y adyacente al ligamento colateral medial del codo. La inserción en forma de una lámina fibrosa corta y fuerte en el borde medial del radio en el tercio proximal.

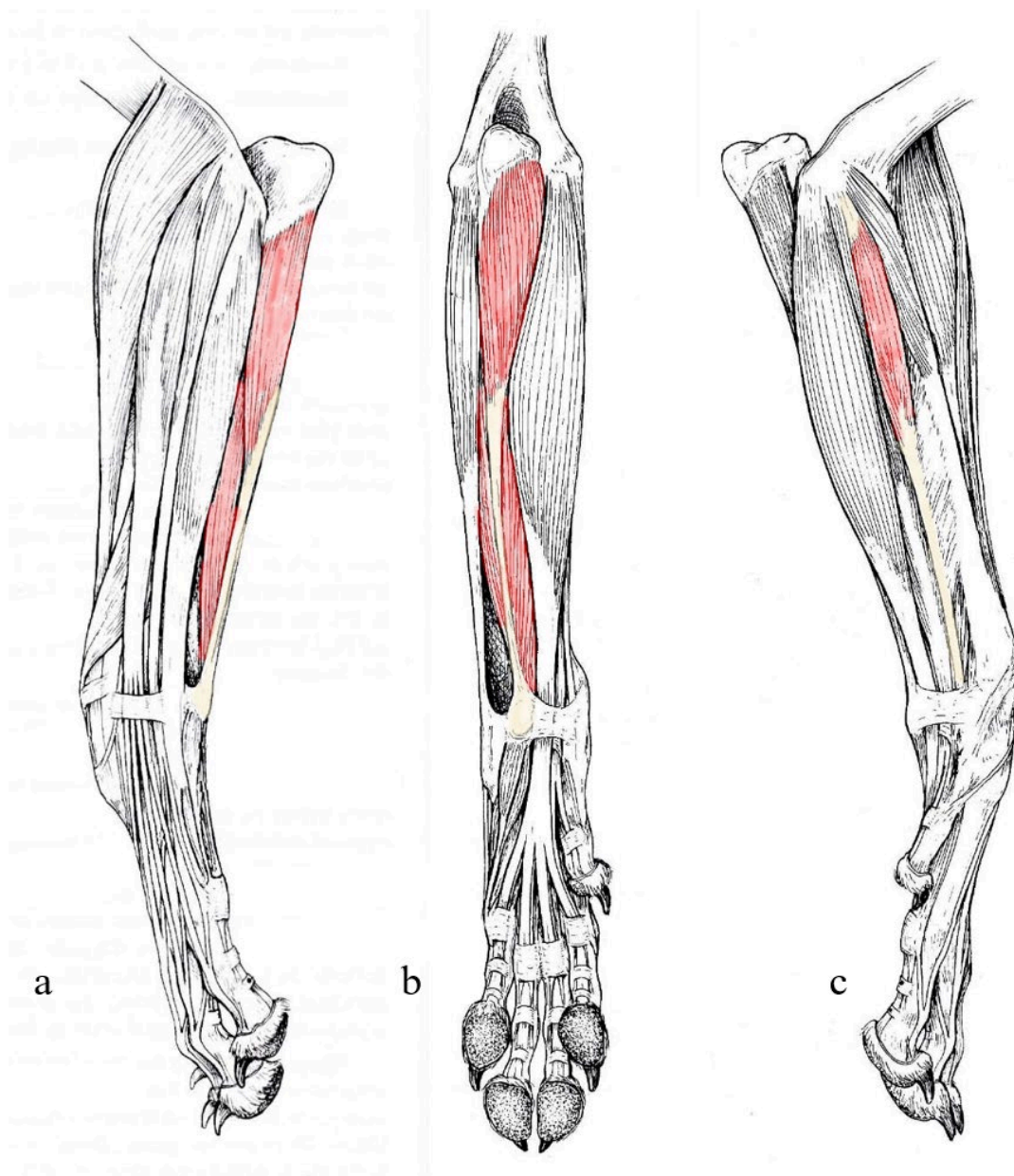
Relaciones: se sitúa paralelo al radio. Está cubierto únicamente por la fascia antebraquial y la piel. En medial su origen contacta con el del músculo flexor carpo

radial. En dorsal o dorsolateral, cruza la inserción de los músculos flexores del antebrazo y luego, en carnívoros la inserción del músculo supinador. El nervio mediano pasa entre el músculo y el radio y se acompaña además de la arteria mediana.

Funciones: como su nombre indica es pronador. También puede contribuir a la flexión del antebrazo sobre el brazo.

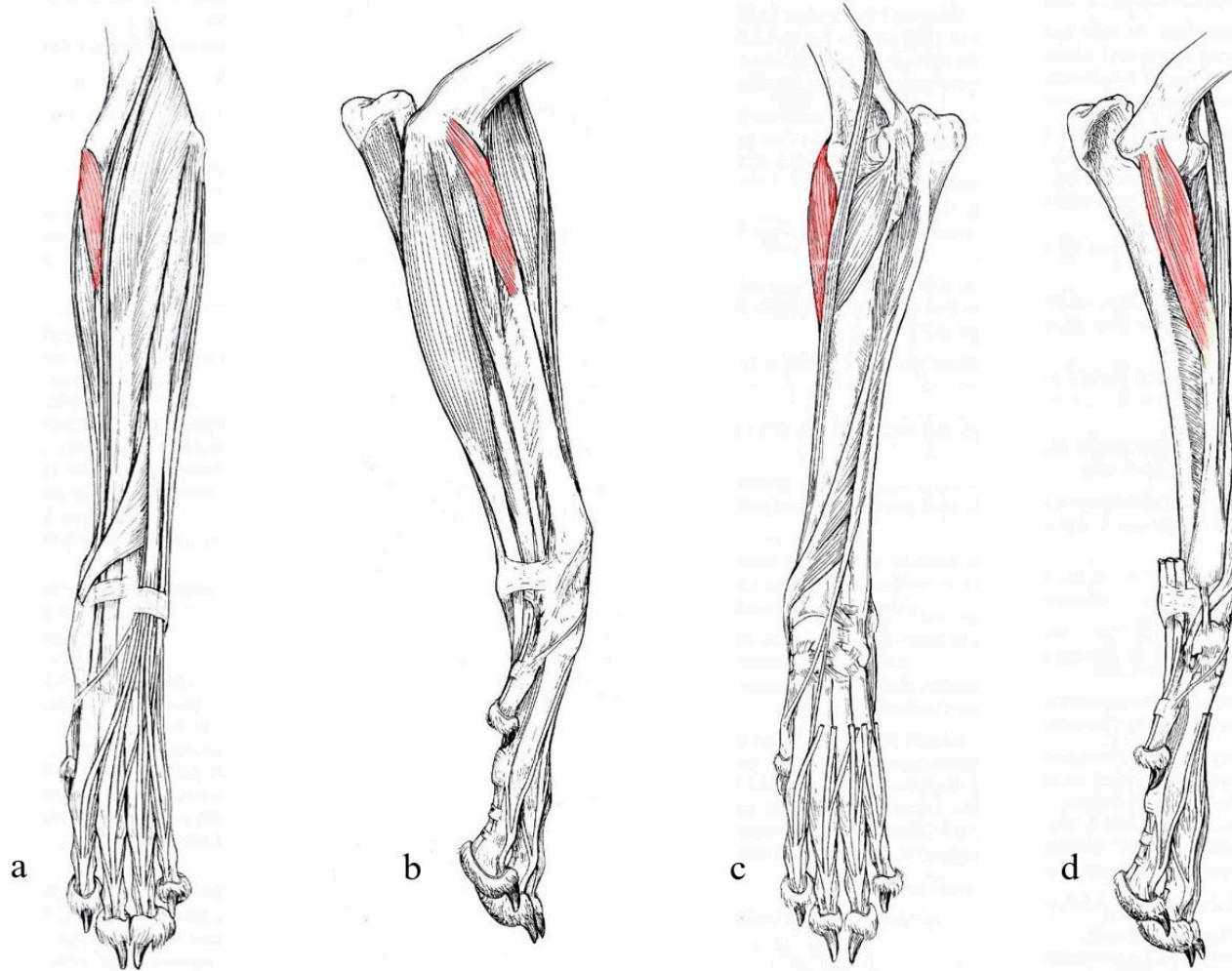
Vasos y nervios: la inervación proviene del nervio mediano. En los mamíferos domésticos, la sangre es suministrada por finas divisiones de la arteria mediana.

*Figura 12 Vistas medial, lateral y caudal del miembro torácico del Canino.*



Referencias: a- m. flexor carpo ulnar (vista lateral), b- m. flexor carpo ulnar (vista caudal), c- m. flexor carpo radial (vista lateral). Tomado y modificado de R. Barone, 2010.

Figura 13 Vistas craneal y medial del miembro torácico del Canino, dos planos de disección.



Referencias: a- m. pronador redondo (vista craneal, plano superficial), b- m. pronador redondo (vista lateral, plano superficial), c- m. pronador redondo (vista craneal, plano profundo), d- m. pronador redondo (vista lateral, plano profundo). Tomado y modificado de R. Barone, 2010.



## Cátedra de Anatomía Descriptiva y Comparada 1<sup>era</sup> parte



El músculo **flexor digital superficial** (*M. flexor digitorum superficialis*) es largo, está ubicado en el plano superficial o medio de la región antebraquial palmar y se extiende hasta la falange media de cada dedo excepto el dedo I por un largo tendón subdividido. Este músculo tiene un vientre carnosos alargado, prismático, aplanado en dirección dorso-palmar que se mezcla con fuertes intersecciones tendinosas en ungulados. Se divide en rumiantes y cerdos en dos vientres paralelos (superficial y profundo). El tendón emerge en el tercio distal del antebrazo en ungulados, un poco más cerca del carpo en carnívoros. En los rumiantes, los tendones que siguen a los dos cuerpos carnosos no van directamente a los dedos: se fusionan en un solo tendón hacia la mitad del metacarpo y este tendón luego se divide por encima del menudillo en dos ramas, una para cada dedo. En carnívoros y conejos, el tendón es al principio único, luego se divide al nivel del carpo en cuatro ramas que divergen sólo en el metacarpo y luego va a cada dedo excepto el dedo I. En Equinos, el tendón único recibe cerca de su origen una brida fibrosa muy fuerte unida a la superficie palmar del radio, cerca del borde medial de este hueso: el ligamento accesorio (*Ligamentum accessorium*). En todos los casos, cada tendón presenta en las proximidades de la articulación metacarpofalángica una disposición característica: colocado sobre la superficie palmar de la rama correspondiente del tendón flexor profundo, contra el que se aplana, lo encierra a este nivel formando en un anillo completo o una especie de canal (*Manica flexoria*). Este anillo se encuentra palmar a los huesos sesamoideos proximales y un poco proximal a ellos. Se extiende distal de estos huesos en los carnívoros. Finalmente, el canal del tendón termina en dos ramas que enmarcan el tendón del flexor digital profundo. Es por esta disposición que los veterinarios llaman al tendón del músculo flexor digital profundo "perforante" y "perforado" al tendón del músculo flexor digital superficial.

**Inserciones:** el cuerpo carnosos se origina del epicóndilo medial directamente o por un tendón muy corto, a menudo uniéndose a uno de los músculos vecinos (flexor carpo ulnar o a la cabeza humeral del flexor digital profundo). Cada una de las ramas tendinosas se inserta en el labio palmar del extremo proximal de la falange media del dedo para el que está destinado.

**Relaciones:** el vientre carnosos está cubierto por el músculo flexor carpo ulnar excepto en carnívoros, donde cubre a este último y contacta en toda su superficie con la fascia antebraquial y de manera accesoria con el músculo flexor carpo radial. Cubre el músculo flexor digital profundo. El tendón (o todas las ramas tendinosas) se vuelve



## Cátedra de Anatomía Descriptiva y Comparada 1<sup>era</sup> parte

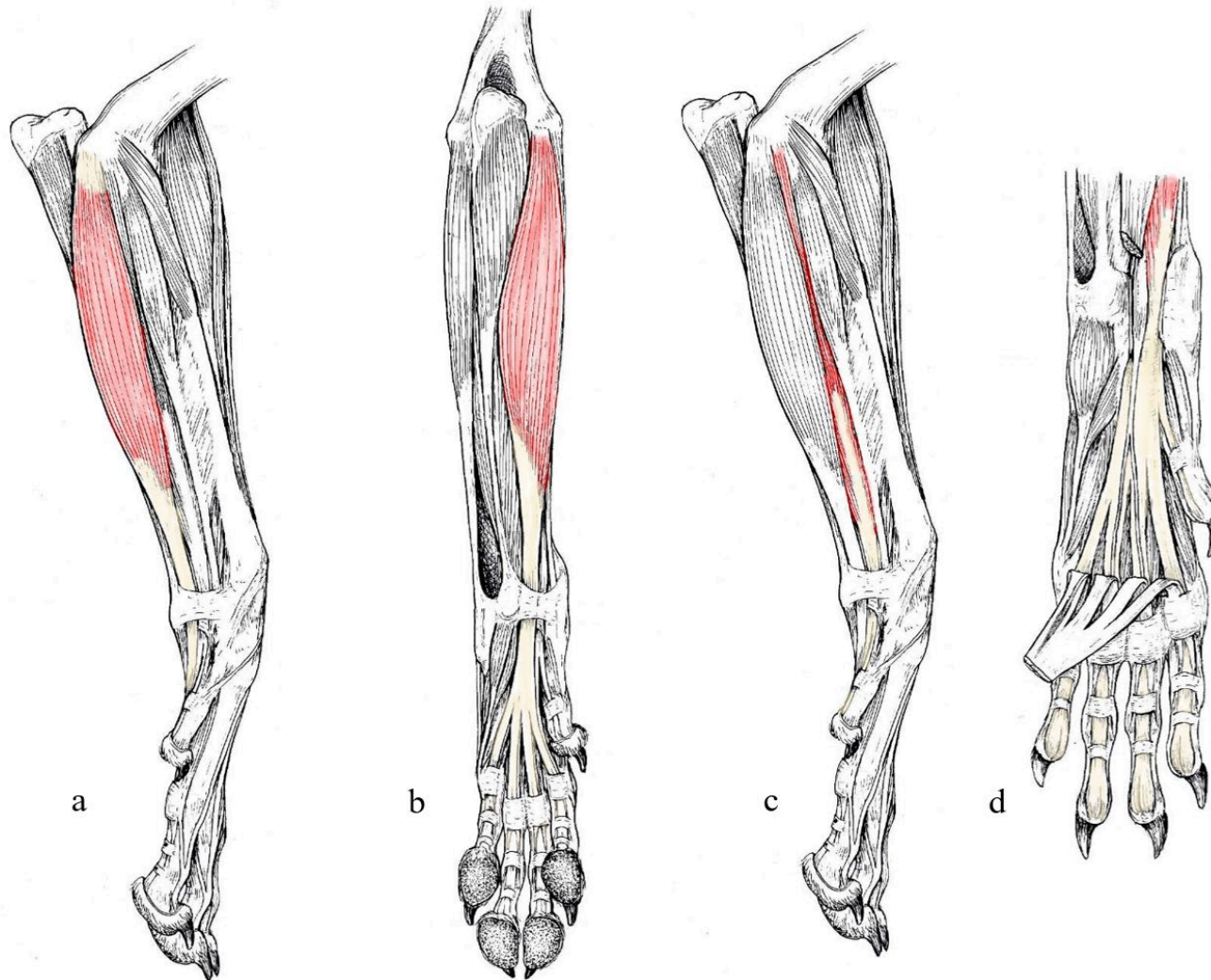


superficial en distal del antebrazo, entre los músculos flexor carpo ulnar y flexor carpo radial. En la cara palmar del carpo ocupa una posición muy diferente según la especie. En carnívoros y conejos permanece superficial y separado del tendón flexor profundo por una fuerte lámina fibrosa (*retináculo flexor*) que limita el canal del carpo propio de este último. En los equinos el flexor digital superficial y el flexor digital profundo, por el contrario, pasan juntos a través del canal del carpo, donde están envueltos por una vasta vaina sinovial (*Vag. synovialis communis mm. flexorum*). En la región del metacarpo, los dos tendones flexores de cada dedo están en todas las especies relacionados uno sobre el otro, el flexor digital superficial cubre al flexor digital profundo y está separado de la piel solo por la fascia palmar. En cada dedo, sobre la articulación metacarpofalángica y la falange proximal, los dos tendones, están sujetos por un gran retináculo palmar formado por los tres engrosamientos y en su inserción por la fascia digital. Todos los retináculos y sinoviales que acabamos de mencionar se describirán más detalladamente en relación con las fascias de la mano.

Funciones: el músculo flexor digital superficial flexiona en cada dedo la falange media sobre la proximal; también flexiona, indirectamente, el dedo sobre el metacarpo y la mano sobre el antebrazo. En los cuadrúpedos, su tendón contribuye, junto con el del flexor digital profundo y el ligamento o músculos interóseos de la mano, a sostener la articulación metacarpofalángica cuando se sostiene la extremidad. Este papel es extremadamente importante en equinos y bovinos.

Vasos y nervios: la sangre es llevada al cuerpo carnoso por múltiples colaterales de las arterias mediana y cubital. La inervación la proporcionan ramas del nervio mediano; el nervio cubital puede participar en él como accesorio en ciertas especies (Équidos).

Figura 14 Vistas medial y caudal del miembro torácico del Canino.



Referencias: a y b- músculo flexor digital superficial, c y d- músculo flexor digital profundo. Tomado y modificado de R. Barone, 2010.



## Cátedra de Anatomía Descriptiva y Comparada 1<sup>era</sup> parte



El músculo **flexor digital profundo** (*M. flexor digitorum profundus*) es largo y fuerte, está ubicado en la superficie palmar de los huesos del antebrazo y se prolonga por un largo tendón cuyas subdivisiones se extienden hasta las falanges distales. En las especies en las que existe el dedo I, el tendón envía una rama, por lo que es común a todos los dedos. Este músculo tiene una parte carnosa y un tendón subdividido según la especie. La parte carnosa en sí comprende varias cabezas muy desiguales. En los mamíferos domésticos, la cabeza principal es la cabeza humeral (*Caput humerale*) cuyo origen está unido al del músculo flexor digital superficial. Esta cabeza humeral es voluminosa, prismática o fusiforme proviene de un tendón de origen muy corto y fuerte que intercambia haces con el cuerpo carnoso del músculo flexor digital superficial. Está provisto de intersecciones tendinosas, débiles en las especies pentadáctiles pero que cobran mucha importancia en los grandes ungulados, por el papel que juega el músculo en el soporte pasivo de los ángulos articulares. En el tercio distal del antebrazo, la cabeza humeral se prolonga por un tendón muy fuerte que recibe los de las otras dos cabezas. La cabeza ulnar (*Caput ulnare*) es más débil en los mamíferos domésticos, está particularmente reducido en los ungulados, donde apenas se extiende sobre el tercio proximal del antebrazo y es continuada por un tendón delgado y largo, que se une al de la cabeza humeral cerca del carpo. La cabeza radial (*Caput radiale*) se aplana contra la superficie palmar del radio, sus delicados haces musculares convergen en un tendón delgado y corto, que pronto se une al de la cabeza humeral.

El tendón del músculo flexor digital profundo se divide más proximalmente cuanto más numerosos y móviles son los dedos. Los tendones que emergen de las tres cabezas siempre se unen proximal al carpo en un solo tendón fuerte, algo aplanado en dirección dorso-palmar que discurre por la superficie palmar del carpo en el canal del carpo, según la especie, le es específica o comparte con el flexor digital superficial. El tendón se divide inmediatamente después de atravesarlo (carnívoros, conejos, cerdos) o más distalmente en las articulaciones metacarpofalángicas (rumiantes) en tantas ramas como dedos hay y permanece indiviso en equinos. Cuando existe el dedo I, la división destinada a él es mucho más débil que las demás. Cada uno de estos “tendones perforantes” atraviesan el anillo de la rama correspondiente del músculo flexor digital superficial (tendón perforado) y continúa hasta la falange distal. En los grandes ungulados se ensancha considerablemente junto al hueso sesamoideo distal.

Inserciones: la cabeza humeral se origina en el epicóndilo medial del húmero, en común con el músculo flexor digital superficial. La cabeza ulnar está inserta solo al



## Cátedra de Anatomía Descriptiva y Comparada 1<sup>era</sup> parte



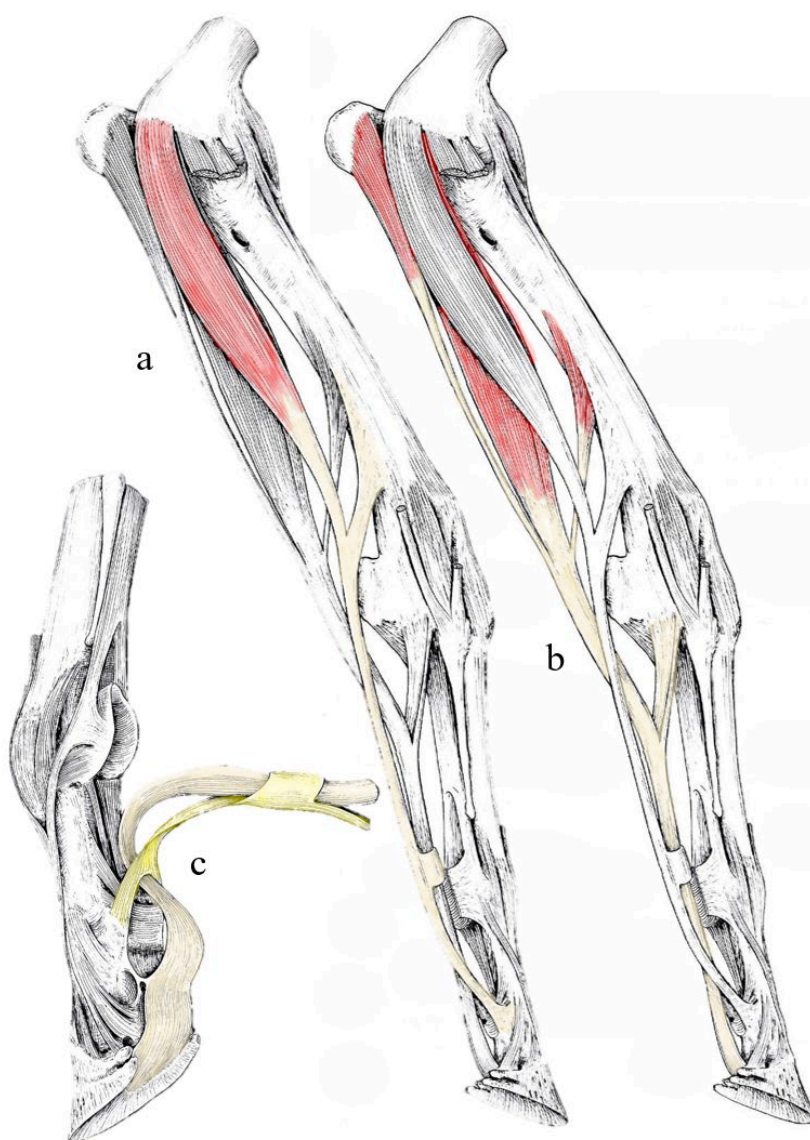
borde caudal del olécranon en ungulados, mientras que lo hace a lo largo de la mayor longitud de la ulna en carnívoros y conejos. La cabeza radial, se adhiere a la superficie caudal del radio más proximal en esta superficie en los carnívoros y conejos que en los ungulados. Cada división tendinosa se inserta en la superficie palmar de la falange distal, que presenta para ello un tubérculo flexor y en los equinos se expande hasta la línea semilunar.

Relaciones: el cuerpo carnoso está cubierto por los músculos: flexor digital superficial, flexor carpo ulnar y extensor carpo ulnar. Cubre la superficie palmar de los huesos del antebrazo y en carnívoros al músculo pronador cuadrado. Entre la superficie palmar del radio y el músculo flexor carpo radial, delimita un espacio longitudinal atravesado por el nervio mediano y sus vasos satélites. En determinados puntos, que varían según la especie, la cabeza cubital, o incluso la cabeza humeral, pueden entrar en contacto directo con la fascia antebraquial, en los espacios que dejan libres los músculos superficiales. El tendón pasa sobre la superficie palmar del carpo en el canal del carpo, donde lo acompaña el músculo flexor digital superficial en ungulados, mientras que lo hace solo en carnívoros y conejos y aquí está envuelto por una vasta vaina sinovial, que se extiende claramente proximal y distalmente del carpo. Según la especie, está sinovial es específica o común a los tendones perforante y perforado (*equinos: Vag. synovialis communis musculi flexorum*). En la región del metacarpo, cada rama está recubierta en su superficie palmar por la correspondiente división del flexor digital superficial, mientras que su superficie profunda contacta con los músculos interóseos o ligamento interóseo (fibroso en équidos y rumiantes). Sin embargo, está separado de este último por una delgada fascia que, en los ungulados, se refuerza en un poderoso ligamento accesorio (*Ligamentum accessorium*) o "brida carpiana", que se extiende distalmente al ligamento palmar del carpo y conduce en equinos, al tendón perforante hacia la altura media del metacarpo. A lo largo de cada rama tendinosa discurren también los nervios digitales palmares comunes, sus vasos satélites y los músculos lumbricales, cuando existen. Finalmente, en el dedo, el tendón perforante se vuelve superficial después de emerger entre las dos ramas terminales del tendón perforado y es separado de la piel y de la almohadilla digital por un sistema de retináculos anulares dependientes de la fascia digital. En los ungulados se desliza sobre la superficie del hueso sesamoideo distal gracias a la presencia de una bolsa sinovial subtendinosa llamada bolsa podotroclear (*B. podotrochlearis*). Todas estas formaciones contenedoras de los tendones y sus apéndices se describirán más completamente con las fascias y sinoviales de la mano.

Funciones: este músculo flexiona sucesivamente las falanges entre sí, los dedos sobre el metacarpo y la mano sobre el antebrazo. En cuadrúpedos, durante el apoyo del miembro, endereza el radio digital y contribuye a la propulsión. En los grandes ungulados, el tendón, reforzado por sus fascias de contención contribuye con el tendón flexor digital superficial y el músculo interóseo al soporte de la región menudillo y el radio digital.

Vasos y nervios: la sangre es suministrada por numerosas divisiones de las arterias interóseas mediana, cubital, palmar del antebrazo. La inervación es aportada por ramas que provienen por un lado del nervio mediano y por otro lado del nervio cubital.

*Figura 15 Músculos flexores digitales superficial y profundo (relación de sus tendones) del equino.*



Referencias: a- m. flexor digital superficial, b- m. flexor digital profundo, c- tendones perforante y perforado de los músculos flexores digitales. Tomado y modificado de R. Barone, 2010.



## Cátedra de Anatomía Descriptiva y Comparada 1<sup>era</sup> parte



Designamos bajo el nombre de músculos **inter flexores** (*Mm. interflexorii*) a pequeños haces carnosos que van de uno a otro de los músculos flexores de los dedos o de sus tendones. Son particularmente frecuentes y distintos en el antebrazo y la región metacarpiana, en los carnívoros existe un músculo comparable al palmaris longus de los humanos, pero que también puede ser considerado como un interflexor.

El músculo **pronador cuadrado** (*M. pronator quadratus*) está unido a la superficie caudal de los huesos del antebrazo y al ligamento interóseo. Ausente en todos los mamíferos domésticos que no sean carnívoros. Es un músculo plano, formado por haces transversales mezclados con unas pocas fibras tendinosas, se extiende por casi toda la longitud de esta región, sin llegar a sus extremos.

Inserciones: los haces se originan en la superficie caudomedial de la ulna y se insertan en la superficie caudal del radio, cerca de su borde medial.

Relaciones: La superficie caudal está cubierta por la cabeza radial y una pequeña parte de la cabeza humeral (Carnívoros) del músculo flexor digital profundo. Su superficie profunda cubre la cara caudal del radio, la membrana interósea del antebrazo y el borde adyacente del ulna, así como los vasos interóseos del antebrazo.

Función: es, como su nombre indica, un músculo pronador.

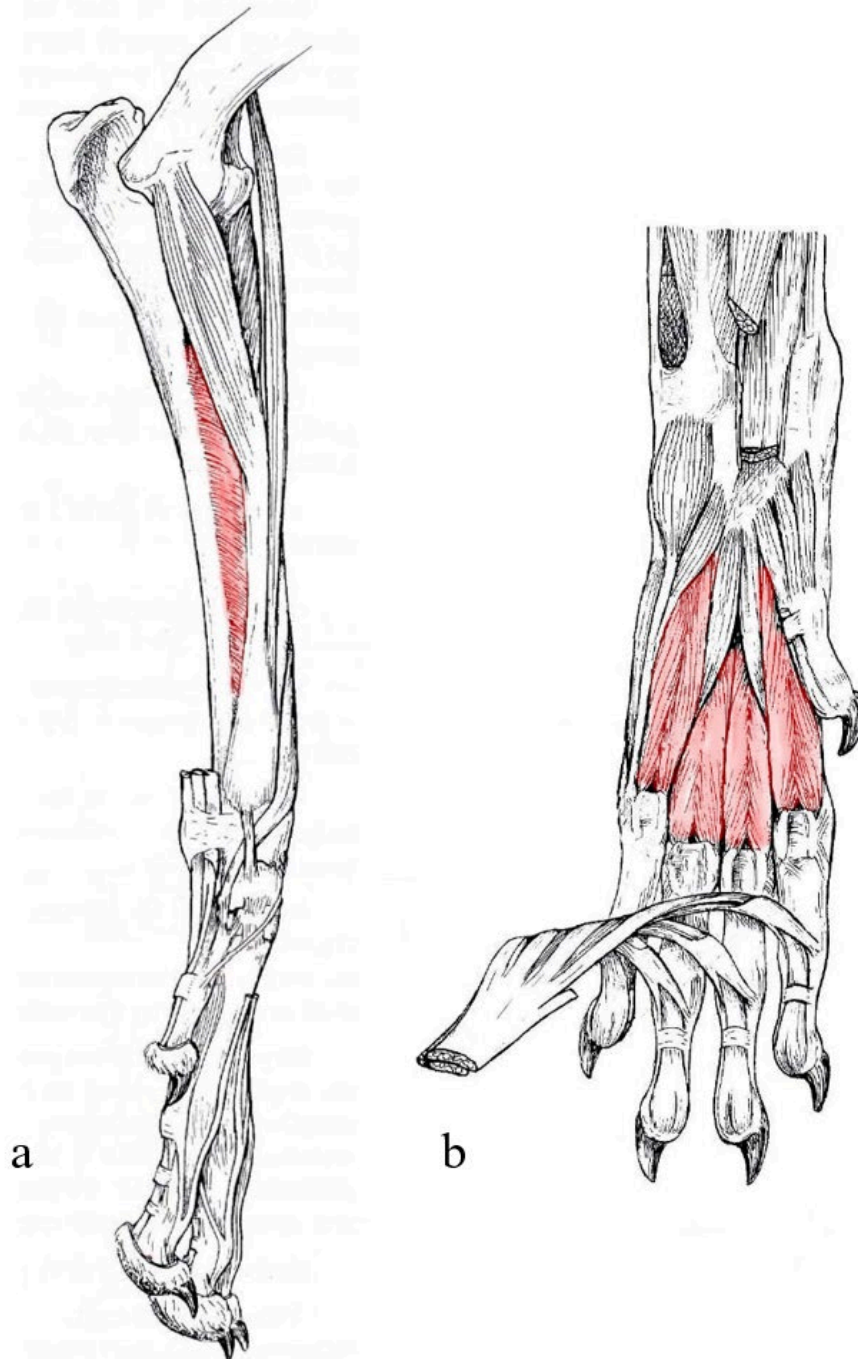
Vasos y nervios: ramas de la arteria interósea palmar del antebrazo y rama del nervio mediano.

Los músculos **interóseos** (*Mm. interossei*) en los mamíferos domésticos, todos son palmarés y se ubican entre los huesos metacarpianos y los tendones flexores de los dedos, no se presentan en el dedo I, son de aspecto penniforme en los carnívoros, conejos, el cerdo y la disposición bífida de su porción distal. En carnívoros y conejos, hay cuatro músculos interóseos en la superficie palmar de los cuatro huesos metacarpianos y separados de los tendones flexores de los dedos por una delgada fascia (fascia palmar profunda). Cada uno de ellos se origina en la cara palmar del extremo proximal del hueso metacarpiano correspondiente y en la parte adyacente del ligamento carpo palmar. Distalmente se bifurca y cada rama de la división termina en un tendón corto que se une al vértice y a la superficie abaxial del hueso sesamoideo proximal correspondiente antes de continuar dorsalmente hasta el tendón del músculo extensor digital común cercano al que extremo distal de la falange proximal.

En rumiantes y equinos, los músculos o mejor denominados ligamentos interóseos están muy desarrollados, pero son completamente fibrosos o apenas mezclados con algunos haces carnosos. Constituyen el "ligamento suspensor del menudillo", en bovino

son los músculos interóseos de los dedos III y IV y en equinos del dedo III, también hay dos músculos interóseos rudimentarios muy delgados que corresponden a los restos metacarpianos de los dedos II y IV. Los músculos interóseos reciben su sangre principalmente de las arterias metacarpianas palmares. Están inervados por la rama palmar profunda del nervio cubital.

*Figura 16 Vista medial y plantar del miembro torácico del canino.*



Referencias: a- m. pronador cuadrado, b- músculos interóseos. Tomado y modificado de R. Barone, 2010.

Los músculos del dedo I se sitúan en su base en la cara palmar del metacarpiano I, estos músculos están presentes en los carnívoros y en los conejos son rudimentarios. Se pueden describir tres músculos:

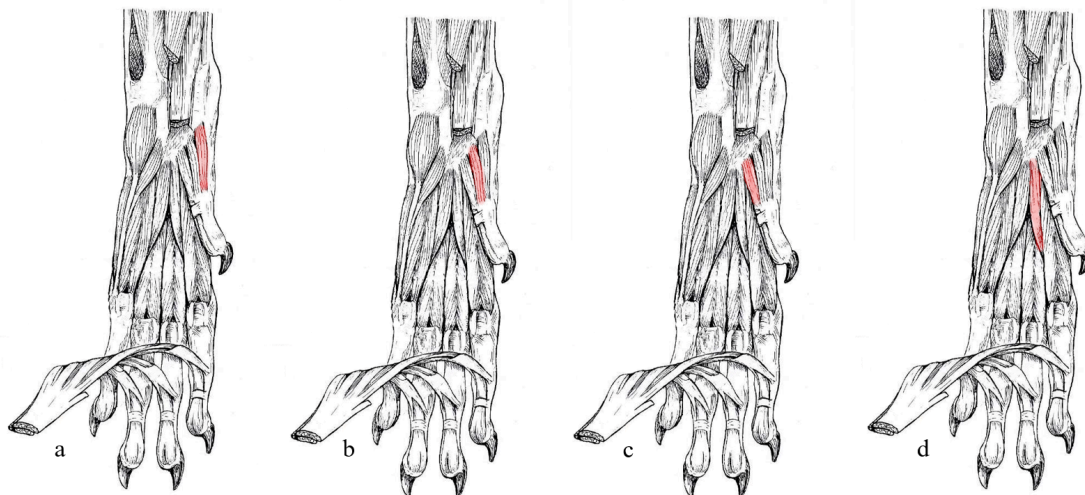
El músculo **abductor corto** (*M. abductor pollicis brevis*) es una banda carnosa delgada que se extiende desde el borde medial del carpo y la parte vecina de la fascia palmar hasta el lado abaxial de la extremidad la falange proximal del dedo I.

El músculo **flexor corto** (*M. flexor pollicis brevis*) es más ancho y fuerte que el anterior y se sitúa en su borde axial, se extiende desde el carpo y ligamento palmar hasta el lado abaxial del extremo proximal de la falange proximal del dedo I, así como hasta el hueso sesamoideo correspondiente.

El músculo **aductor del dedo I** (*M. adductor digiti I*) es oblicuo, insertado en su origen al ligamento palmar del carpo y su tendón se inserta en la tuberosidad axial del extremo proximal de la falange proximal del dedo I y en el hueso sesamoideo. Este músculo es simple y es el más desarrollado de los músculos del dedo I.

Los músculos del dedo II están bien desarrollados en cerdos y carnívoros. Son dos el más desarrollado es superficial y es el músculo **abductor del dedo II** (*M. abductor digiti II*) que se extiende desde el ligamento palmar del carpo hasta el lado abaxial del dedo II. También tiene un haz profundo a veces denominado **flexor digital II** (*M. flexor digiti II*).

Figura 17 Vista palmar del miembro torácico del Canino.



Referencias: a- m. abductor corto, b- m. flexor corto, c- m. aductor del dedo I, d- m. abductor del dedo II. Tomado y modificado de R. Barone, 2010.

Los músculos propios del dedo V están situados en el borde medial del metacarpo y en la base del dedo V, sobre el que actúan. Apenas están representados en conejos, pero

con la excepción del músculo palmar corto y son bien reconocibles en carnívoros y cerdos.

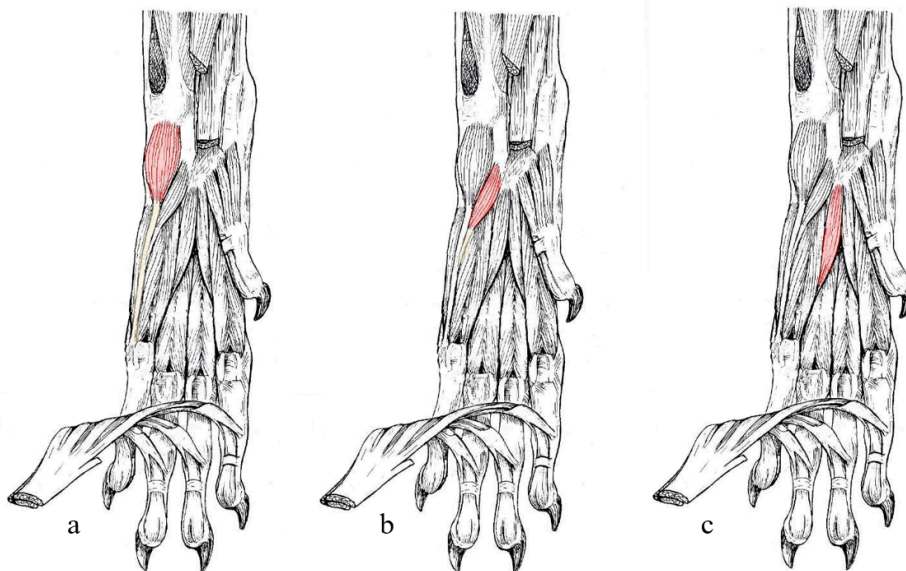
El músculo **palmar corto** (*M. palmaris brevis*) en los carnívoros es muy débil y se extiende desde el borde lateral del tendón perforado desde el dedo V al ligamento transversal superficial del metacarpo y podría considerarse como un suspensor de la almohadilla metacarpofalángica. Falta en las demás especies domésticas

El músculo **abductor del dedo V** (*M. abductor digiti V*) corre a lo largo del borde medial del metacarpo; se extiende desde el hueso carpo accesorio hasta el extremo proximal de la falange proximal del dedo V y su pequeño hueso sesamoideo.

El músculo **flexor del dedo V** (*M. flexor digiti V*) corre a lo largo del anterior en el lado axial; se origina en carnívoros y cerdos, del ligamento carpo accesorio y parte adyacente del ligamento palmar. Termina en común con el abductor del dedo V.

El músculo **aductor del dedo V** (*M. adductor digiti V*) en los carnívoros se origina del ligamento carporadial y se inserta en la parte distal del hueso metacarpiano V, pero se extiende hasta el extremo proximal de la proximal falange.

Figura 18 Vista palmar del miembro torácico del Canino.



Referencias: a- m. abductor del dedo V, b-m. flexor del dedo V, c- m. aductor del dedo V. Tomado y modificado de R. Barone, 2010.

### ***Fascias del miembro torácico.***

La cara medial de la articulación escapulohumeral y sus adyacencias están revestidas por la *fascia axilar* (*Fascia axillaris*) que separa el miembro del contenido del



## Cátedra de Anatomía Descriptiva y Comparada 1<sup>era</sup> parte



intersticio axilar y la pared torácica. Esta fascia se puede considerar como una dependencia de la fascia profunda del tronco, que se bifurca a la altura del hombro: una lámina lateral se une a la fascia superficial del tronco y se extiende sobre el brazo por lo tanto toma el nombre de *fascia omobraquial*, la lámina profunda está mejor diferenciada, y representa la fascia axilar propiamente dicha. Su parte proximal se une a la cara medial de la escápula con las inserciones de origen de los músculos subescapular y redondo mayor, a los que recubre. La parte distal pasa sobre el músculo pectoral ascendente y se continúa en la cara lateral de este último con la lámina medial de la fascia braquial. Entre estas dos partes hay una larga fisura cerca del extremo proximal del pectoral ascendente a través de la cual los vasos axilares y las grandes ramas del plexo braquial pasan desde el espacio axilar a la superficie medial del brazo, entre el húmero y la fascia braquial. En el borde craneal de la región escapular la fascia axilar se refleja lateralmente cubriendo el músculo supraespinoso para continuar con la fascia omobraquial y así insertarse en la espina escapular formando un compartimento para el músculo supraespinoso, a veces se denomina fascia supraespinosa. La parte caudal de la fascia axilar también se insinúa detrás del músculo redondo mayor y el origen del tríceps braquial para reflejarse en la superficie profunda del músculo deltoides y se continúa por una lámina que recubre el músculo infraespinoso y se inserta en la espina escapular y se la puede denominar fascia infraespinosa. Es más lógico considerar las fascias supraespinosa e infraespinosa como dependencias de la fascia omobraquial ya que se continúa en la superficie lateral del brazo.

La *fascia braquial (Fascia brachii)* envuelve completamente los músculos del brazo y delega láminas profundas que se insinúan entre los vientres musculares para delimitar las celdas que los contienen. Se continúa dorsalmente con la fascia axilar y distalmente con la fascia antebraquial. Es más gruesa en la superficie lateral del brazo, especialmente en su parte distal. En los mamíferos domésticos, la continuidad de la parte lateral con las fascias del supraespinoso y del infraespinoso es tan regular que a menudo se ha descrito el conjunto con el nombre de *fascia omobraquial (Fascia omobrachialis)*, cuya superficie se duplica en los grandes ungulados por el músculo cutáneo omobraquial, emite una lámina profunda que se inserta sobre la cresta epicondílea, el borde caudal del surco braquial y la superficie caudal del extremo proximal del húmero, delimitando el tabique braquial (*Septum brachiale*), que forma dos compartimentos, uno craneal para los músculos flexores del antebrazo y otro caudal para los extensores. La parte medial de la fascia braquial solo se continúa parcialmente



## Cátedra de Anatomía Descriptiva y Comparada 1<sup>era</sup> parte



con la fascia axilar y como ya hemos dicho, se une al músculo pectoral ascendente y a la inserción del dorsal ancho, formando con la fascia axilar un intersticio alargado para el paso de los vasos y nervios braquiales, a los que envuelve y aísla formando una gruesa vaina fibrosa que se adhiere a la superficie medial del húmero, para completar la separación de los compartimentos craneal y caudal del brazo de este lado. Como el tabique braquial se une a esta vaina y a la cabeza del húmero, es importante señalar que el extremo proximal de este hueso no forma parte del límite de los dos compartimentos, sino que está completamente contenido en el compartimiento craneal, que aloja a los músculos: braquial y bíceps braquial, se continúa proximalmente con el compartimiento del músculo supraespinoso y distalmente con el compartimiento antebraquial dorsal. El compartimiento extensor es mucho más grande, pero cerrado proximalmente y una lámina accesoria aísla al músculo tensor de la fascia antebraquial. Distalmente se pierde en la región del codo entre las láminas profunda y superficial de la fascia antebraquial.

La *fascia antebraquial (Fascia antibrachii)* constituye una manga fibrosa que rodea completamente el antebrazo y se extiende distal del carpo como las fascias de la mano. Esta fascia se compone de dos láminas, una superficial y otra profunda, separadas en proximal de la región, pero fusionándose en distal. La lámina superficial, en la cara medial se prolonga proximalmente con la fascia braquial y está reforzada por la aponeurosis de inserción del músculo tensor de la fascia antebraquial y por la del pectoral transversal, esta lámina se une íntimamente en el tercio medio del antebrazo con la lámina profunda. La lámina profunda, es delgada y laxa a nivel del codo donde se origina y se engrosa rápidamente en el tercio proximal del antebrazo. Se inserta en las crestas epicondílicas, epicóndilos del húmero, ligamentos colaterales del codo y al borde caudal del olécranon. La fascia antebraquial está reforzada dorsalmente por el lacertus fibrosus del bíceps braquial. Su cara profunda se adhiere a los músculos subyacentes, especialmente en la región dorsolateral. La fascia tiene una inserción muy fuerte a lo largo de todo el borde medial del radio, donde se une con el periostio. Lateralmente la fascia también se inserta al radio y especialmente a la ulna, pero a través de los tabiques intermusculares que delimitan los compartimentos. Entre estos tabiques, los más importantes son los que envuelven al músculo extensor digital lateral para alcanzar el borde correspondiente de la ulna (particularmente gruesos en los ungulados), donde la fascia antebraquial se une directamente a lo largo de todo el borde de la ulna, caudal al músculo extensor carpo ulnar. La inserción sobre el ulna puede ser directa o a través de la vaina del músculo extensor digital lateral y se considera como la inserción radial de la



## Cátedra de Anatomía Descriptiva y Comparada 1<sup>era</sup> parte



fascia antebraquial que separa completamente dos compartimentos principales, uno dorsal o dorsolateral, que aloja a todos los músculos extensores y supinadores y el otro palmar que aloja a los músculos flexores y pronadores. Se forman tabiques secundarios, que varían según la especie, contribuyen a separar los músculos o grupos de músculos dentro de estos compartimentos principales, que se continúan al nivel del carpo por vainas fibrosas destinadas a dar paso a los tendones distales de los músculos del antebrazo.

La *fascia de la mano* es continuación de la fascia antebraquial desde el carpo. Está significativamente engrosado cada región articular, para constituir a estos niveles y especialmente palmarmente, sólidos sistemas de contención de los tendones de los músculos antebraquiales destinados a los dedos. Constituyendo una envoltura completa que se inserta a los bordes medial y lateral del carpo, metacarpo y falanges, que por lo tanto subdivide en un sistema dorsal y un sistema palmar. Este último está más desarrollado y es más complejo que el sistema dorsal, especialmente en los ungulados, donde juega un papel importante en el soporte de la región metacarpofalángica.

La *fascia dorsal de la mano (Fascia dorsalis manus)* está bien desarrollada en la cara dorsal del carpo, donde es continuación de la parte dorsal de la fascia antebraquial. Gradualmente se adelgaza hasta ser apenas perceptible en los dedos. Se subdivide en dos capas, una superficial y otra profunda, entre las que discurren los tendones extensores. La lámina superficial es la más gruesa a nivel del carpo y está reforzada con fibras transversales, de manera que constituye un sistema de contención, conocido como retináculo extensor (*Retinaculum extensorum*), que participa en la constitución de las vainas tendinosas de la cara dorsal del carpo. En el metacarpo, es menos densa. La lámina profunda es mucho más débil y en el carpo se fusiona con la cápsula articular y contribuye a formar la vaina correspondiente a cada tendón.

Las vainas dorsales dan paso a los tendones extensores del carpo y de los dedos. Las vainas dorsales del carpo están rodeadas por el retináculo extensor y la lámina profunda de la fascia dorsal y fusionadas con las cápsulas articulares. Encontramos, de medial a lateral: 1) la vaina del extensor oblicuo del carpo, situada en el borde dorsal del ligamento colateral medial; 2) en carnívoros, la amplia vaina del extensor carporadial; 3) la vaina del tendón o tendones del músculo extensor digital común; 4) cerca del ligamento colateral lateral, la vaina más estrecha la del extensor digital lateral; 5) sobre el borde lateral, la vaina del músculo extensor carpo ulnar. En cada una de estas vainas,



## Cátedra de Anatomía Descriptiva y Comparada 1<sup>era</sup> parte



el tendón o los tendones están envueltos por una vaina sinovial alargada, que forma un receso en cada extremo.

No existe, estrictamente hablando, una vaina para los tendones extensores de los dedos a nivel de las articulaciones metacarpofalángicas o interfalángicas. A este mismo nivel, el propio tendón extensor de cada uno de los dos dedos tiene una bolsa sinovial que lo protege.

La *fascia palmar (Fascia palmaris)* está muy desarrollada y es compleja, especialmente en los ungulados. También se divide en dos hojas, una superficial y otra profunda. La lámina superficial es subcutánea y gruesa; une la hoja profunda a ambos lados del carpo y metacarpo, donde se inserta. A nivel del carpo, presenta un refuerzo muy significativo, extendiéndose como un puente desde el hueso carpo accesorio y sus ligamentos hasta el borde medial de la región formando el retináculo flexor (*Retinaculum flexorum*) que forma en la pared palmar una vaina para los tendones flexores de los dedos “el canal del carpo” (ver más abajo) En el metacarpo, la capa superficial se adelgaza un poco y constituye lo que se denomina fascia metacarpiana palmar, que cubre los tendones flexores de los dedos, las articulaciones metacarpofalángicas y continúa desde allí como la fascia digital (*Fascia digiti*) en la superficie palmar de cada dedo. Esta fascia determina con la superficie palmar de las falanges y los engrosamientos que las completan la vaina digital en la que se encuentran los dos tendones flexores para facilitar el deslizamiento en el dedo. La fascia digital se refuerza a la altura de los sesamoideos proximales en un grueso ligamento anular palmar (*Lig. Anulare palmare*). La fascia digital también presenta, en las articulaciones interfalángicas, refuerzos formando otros ligamentos anulares digitales (*Ligg. Anularia digiti*).

La lámina profunda, a veces llamada "fascia palmar profunda", es más débil que la lámina superficial en carnívoros y conejos. Comienza en la superficie palmar del carpo, donde parece seguir los ligamentos articulares, luego cubre los músculos interóseos, que separa de los tendones flexores de los dedos. Se unen distalmente a los ligamentos palmares de las articulaciones metacarpofalángicas. Esta lámina profunda se engrosa en rumiantes y équidos, para dirigirse e insertarse a los tendones flexores de los dedos y constituir el ligamento accesorio (*Ligamentum accessorium*)

Las vainas fibrosas de la superficie palmar de la mano son muy importantes y están destinadas para los tendones de los músculos flexores de los dedos.



## Cátedra de Anatomía Descriptiva y Comparada 1<sup>era</sup> parte



A nivel del carpo se encuentran, el canal del carpo y la vaina del músculo flexor carpo radial que es estrecha y alargada ubicada en el borde medial de la superficie palmar del carpo, en una duplicación del retináculo flexor y en relación con el ligamento colateral medial; el tendón que discurre aquí está envuelto por una vaina sinovial larga.

El *canal del carpo* (*Canalis carpi*) es una especie de túnel relativamente ancho, que da paso al tendón del músculo flexor digital profundo y en equinos también al tendón del músculo flexor digital superficial. Sus paredes están formadas por: 1) la superficie palmar del carpo, que en los ungulados está enteramente cubierta por el grueso ligamento palmar de la cápsula articular; 2) lateralmente, por el hueso carpo accesorio y los ligamentos que unen este hueso a la ulna o radio, carpo y metacarpo y 3) por el retináculo flexor, que lo cierra palmarmente. En carnívoros y conejos los tendones flexores superficiales no pasan por el canal del carpo y están sujetos a la superficie palmar del retináculo flexor por una dependencia de la fascia palmar que constituye una especie de vaina superficial y accesoria. En este canal, el tendón del músculo flexor digital profundo (en equinos también el del flexor digital superficial) están acompañados en medial por el nervio mediano o una de sus grandes divisiones (nervio digital palmar común) y por vasos variables con las especies. El conjunto (contenido) está envuelto por una vasta vaina sinovial.

Desde la articulación metacarpofalángica, existe en cada dedo una vaina digital (*Vagina fibrosa digiti manus*) por la que se deslizan los tendones perforado y perforante. La pared dorsal de esta vaina está formada por la superficie palmar de las falanges, cubierta en gran parte por tres superficies deslizantes (engrosamientos) destinadas a permitir el movimiento de los tendones en relación con cada articulación. En la articulación metacarpofalángica se encuentra el engrosamiento proximal formando una polea con el ligamento palmar que recubre a los huesos sesamoideos proximales, en los equinos se agrega el ligamento sesamoideo recto. El tendón del flexor digital profundo desliza por la articulación interfalángica proximal gracias a un engrosamiento palmar de la fascia que en sus extremos en los equinos reciben las inserciones del tendón flexor digital superficial. Finalmente, hay un engrosamiento distal formado en dorso palmar del hueso sesamoideo distal y sus ligamentos.

La pared superficial de la vaina digital no es otra que la lámina superficial de la fascia digital. Este se refuerza en el punto opuesto a los engrosamientos profundos formando los retináculos anulares que son tres (proximal, medio y distal) entre estos



## Cátedra de Anatomía Descriptiva y Comparada 1<sup>era</sup> parte



retináculos anulares la fascia digital es delgada. El retináculo proximal tiene forma de banda y sujeta los tendones flexores a los huesos sesamoideos proximales. El retináculo medio presenta en la mayoría de las especies haces fibrosos oblicuos cruzados en X sobre el eje del dedo, que se insertan en el extremo proximal de la falange proximal y en el extremo proximal de la falange media. El retináculo distal se ubica caudal a la articulación interfalángica distal y posee forma de banda.

Los tendones flexores del dedo se deslizan dentro de la vaina fibrosa digital gracias a una gran vaina sinovial digital (*Vagina synovialis tendinum digiti manus*) que forma un gran receso proximal del retináculo proximal y se extiende en el dedo hasta la vecindad del extremo distal de la falange media. En los ungulados, el tendón del músculo flexor digital profundo se desliza sobre el engrosamiento profundo distal gracias a la bolsa podotroclear (*Bursa podotrochlearis*).

### ***Neurología: origen y distribución troncos nerviosos***

El **plexo braquial** (*Plexus brachialis*) es un complejo formado por la convergencia de las ramas ventrales de los últimos nervios cervicales y los dos primeros nervios torácicos, donde hay un intercambio y reorganización de sus haces, para luego continuar como los nervios del miembro torácico y de las partes adyacentes del tórax. Situado en el espacio axilar, entre los músculos escalenos y el músculo subescapular dentro de un abundante tejido conjuntivo y sujeto a grandes desplazamientos, tiene una conformación adaptada a cada uso específico del miembro torácico.

Las raíces del plexo (*Radices plexus*) son las contribuciones que le proporcionan las ramas ventrales de los nervios cervicales y torácicos. Su volumen respectivo no es uniforme. Las gruesas ramas ventrales de los dos últimos nervios cervicales y del primer torácico discurren en su totalidad hasta el plexo sobre el músculo largo del cuello, la participación de C4 se encuentra solo en conejos, pero es inconstante y siempre débil. En cuanto a T2, siempre débil, es constante sólo en el equino e inconstante en carnívoros y bovinos. Antes de integrarse al plexo propiamente dicho, algunas de sus raíces se anastomosan con sus vecinas para formar los troncos del plexo (*Trunci plexus*), que se unen más adelante de manera más o menos fija para cada especie. Generalmente, hay tres troncos: uno es craneal, formado por la raíz ventral de C7, otra es la caudal, formada por la fuerte rama ventral de T1, y un tronco intermedio lo proporciona C8. Cada tronco aporta fibras destinadas a uno o más nervios definidos.



## Cátedra de Anatomía Descriptiva y Comparada 1<sup>era</sup> parte

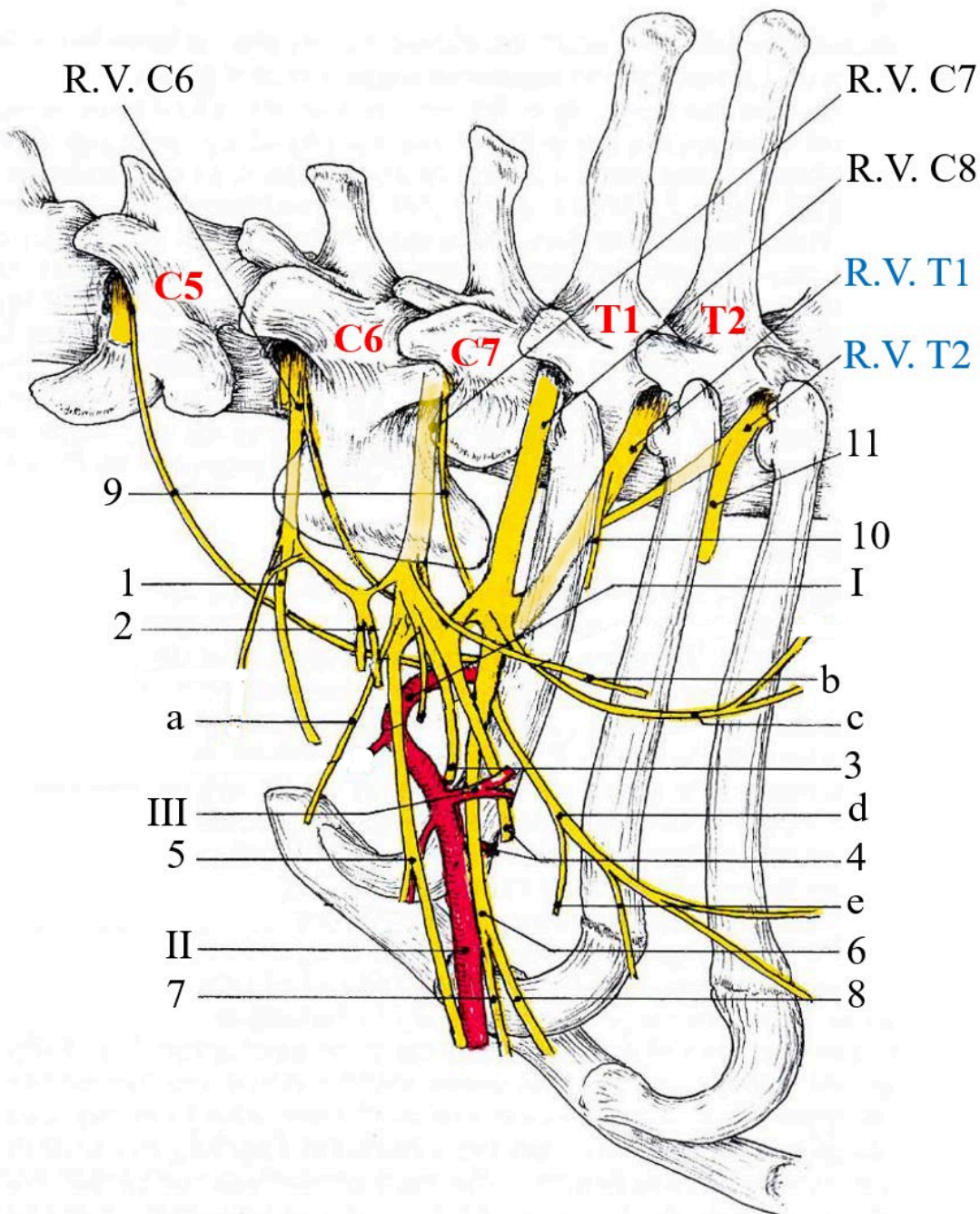


Cranealmente a la primera costilla, el plexo se relaciona al origen de los vasos axilares y su relación varía según la especie. En todos los mamíferos domésticos estos vasos pasan ventralmente a los músculos escalenos. Están por tanto directamente relacionados con los troncos o ramas del plexo en carnívoros y conejos, mientras que el músculo escaleno ventral los separa en ungulados. En todos los casos, el plexo recubre lateralmente los vasos a este nivel. Dentro de un abundante tejido conectivo, el conjunto está cubierto por los músculos omotransverso, supraespinoso y subclavio (Caballo, Cerdo, Conejo) y finalmente por el músculo cleidocefálico. Y así desde este nivel, el plexo emite sus primeras ramas, que se distribuyen a la pared del tórax. Los nervios destinados al miembro torácico son gruesos y acompañan a los vasos para pasar con ellos por la fisura que presenta la fascia axilar en el borde dorsal de la inserción humeral del músculo pectoral ascendente y de esta forma llegan a la parte apendicular del miembro.

Describiremos la distribución de los troncos nerviosos conservando solo parte del orden topográfico y clasificaremos a los nervios del plexo braquial según su destino y su función.

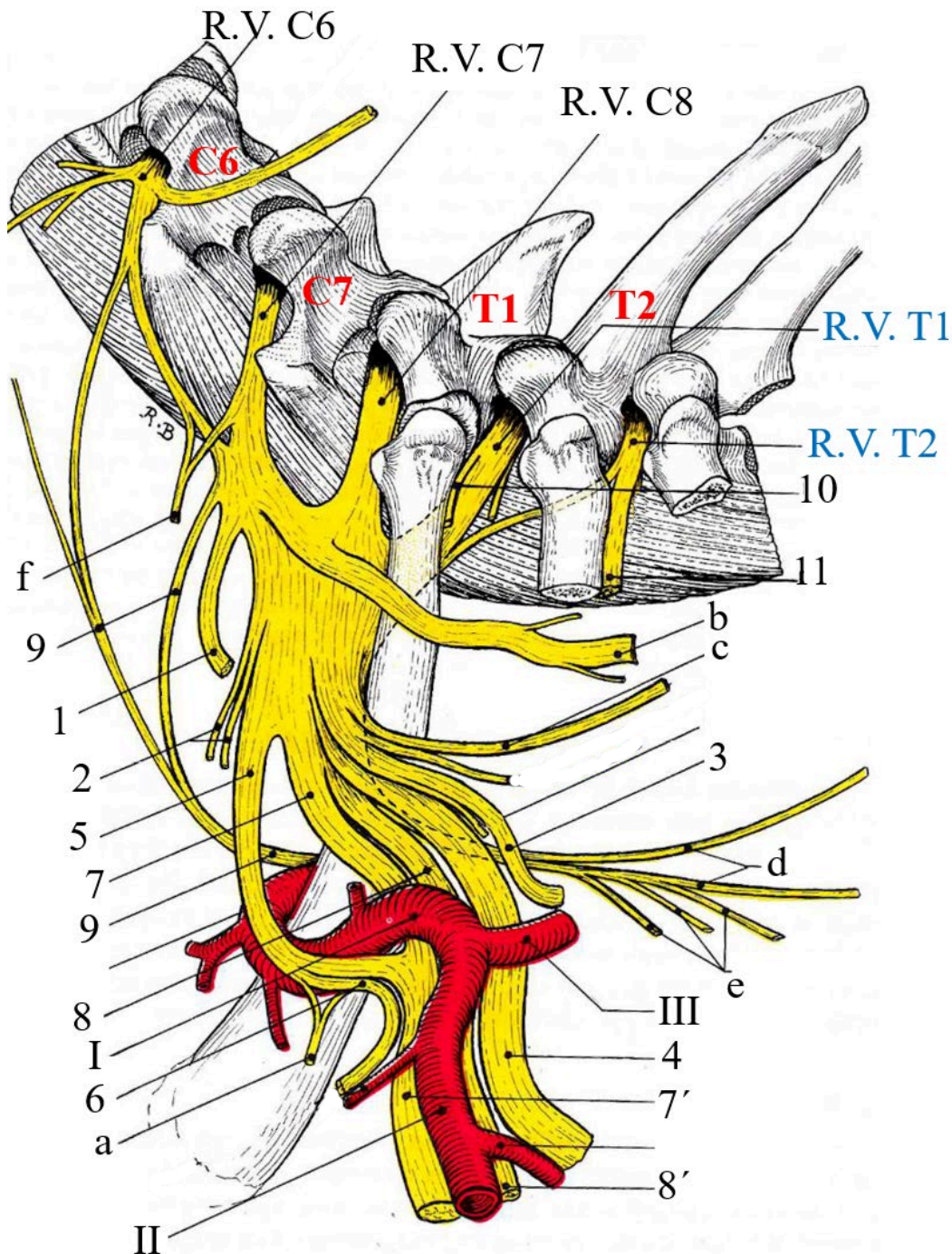
- A - Los nervios destinados a la pared torácica.
- B - Los nervios de la cintura basilar y del miembro torácico:
- C - Nervios de abducción y extensión
- D - Nervios de aducción y flexión

Figura 19 Esquema de la conformación del plexo braquial del canino (vista lateral).



Referencias: 1- nervio supraescapular, 2- nervios subescapulares, 3- nervio axilar, 4- nervio radial, 5- nervio musculocutáneo (y raíz lateral del n. mediano), 6- nervio mediano y ulnar (tronco común), 7- nervio mediano (raíz medial), 8- nervio ulnar, 9- nervio frénico, 10- primer nervio intercostal, 11- segundo nervio intercostal, a- nervio pectoral craneal, b- nervio torácico largo, c- nervio toracodorsal, d- nervio torácico lateral, e- nervios pectorales caudales, I- arteria axilar, II- arteria braquial, III- arteria subescapular, R.V- ramo ventral del nervio espinal. Tomado y modificado de R. Barone, 2010.

Figura 20 Esquema de la conformación del plexo braquial del equino (vista lateral).



Referencias: 1- nervio supraescapular, 2- nervios subescapulares, 3- nervio axilar, 4- nervio radial, 5- nervio musculocutáneo (y raíz lateral del n. mediano), 6- nervio musculocutáneo, 7- nervio mediano (raíz medial), 7'- nervio mediano, 8 y 8'- nervio ulnar, 9- nervio frénico, 10- primer nervio intercostal, 11- segundo nervio intercostal, a- nervio pectoral craneal, b- nervio torácico largo, c- nervio toracodorsal, d- nervio torácico lateral, e- nervios pectorales caudales, f- nervio subclavio, I- arteria axilar, II- arteria braquial, III- arteria subescapular, R.V- ramo ventral del nervio espinal. Tomado y modificado de R. Barone, 2010.



### A - Nervios de la pared torácica

Estos son los nervios dorsoescapular, subclavio, pectoral craneal, torácico largo, toracodorsal, torácico lateral y pectoral caudal.

El nervio **dorsoescapular** (*N. dorsalis scapulae*) en realidad no es muy visible. Surge de la rama ventral de C6 y discurre en dirección dorso-caudal sobre la superficie del músculo serrato del cuello. Penetra rápidamente en este músculo y en su espesor o en su cara profunda llega a su inserción escapular cerca de él el músculo romboides, en el que ramifica sus últimas ramas. En su trayecto inerva a los músculos serrato del cuello y el borde craneal del serrato ventral al tórax.

El nervio **subclavio** (*N. subclavius*) ausente en carnívoros como el músculo homónimo, inerva sólo al músculo subclavio cuando existe, este pequeño nervio recibe sus fibras de C6 y C7. Emerge de la parte craneal del plexo y se dirige ventrocranealmente para unirse a la superficie profunda del músculo subclavio.

Los nervios **pectorales craneales** (*Nervi pectorales craneales*) son variables en su disposición y a menudo están representados por las ramas de un solo nervio. Sus fibras provienen de C7 y C8, que discurren entre los orígenes de los nervios musculocutáneo y mediano. El nervio o los nervios discurren entre los músculos pectoral ascendente y subclavio (en la cara lateral del pectoral ascendente en los Carnívoros. Alcanzan así la superficie profunda del músculo pectoral transverso, en el que se distribuyen después de suministrar una o más ramas al músculo pectoral descendente. El pectoral ascendente podría recibir algunas fibras.

El nervio **torácico largo** (*N. thoracicus longus*) se distribuye sólo en el músculo serrato ventral del tórax. Procede principalmente de C7. Se dirige caudalmente cruzando la superficie de la parte dorsal del plexo para alcanzar la del músculo serrato ventral del tórax y lo inerva por una serie de ramas dorsales y ventrales.

El nervio **toracodorsal** (*N. thoracodorsalis*) se distribuye a un solo músculo, el dorsal ancho. Presenta estrecha relación que tiene con la arteria toracodorsal, cuyas ramas siguen sus divisiones. Proviene principalmente de la rama ventral de C8, con aporte accesorio de C7 o T1, según la especie. Discurre en dirección dorsocaudal, atraviesa la cara medial del músculo redondo mayor y alcanza la del músculo dorsal ancho en el que distribuye sus ramas.

El nervio **torácico lateral** (*N. thoracicus lateralis*) es un nervio grande, subcutáneo, que proviene de las ramas ventrales de C8 y T1. Se desprende de la parte caudal del



## Cátedra de Anatomía Descriptiva y Comparada 1<sup>era</sup> parte



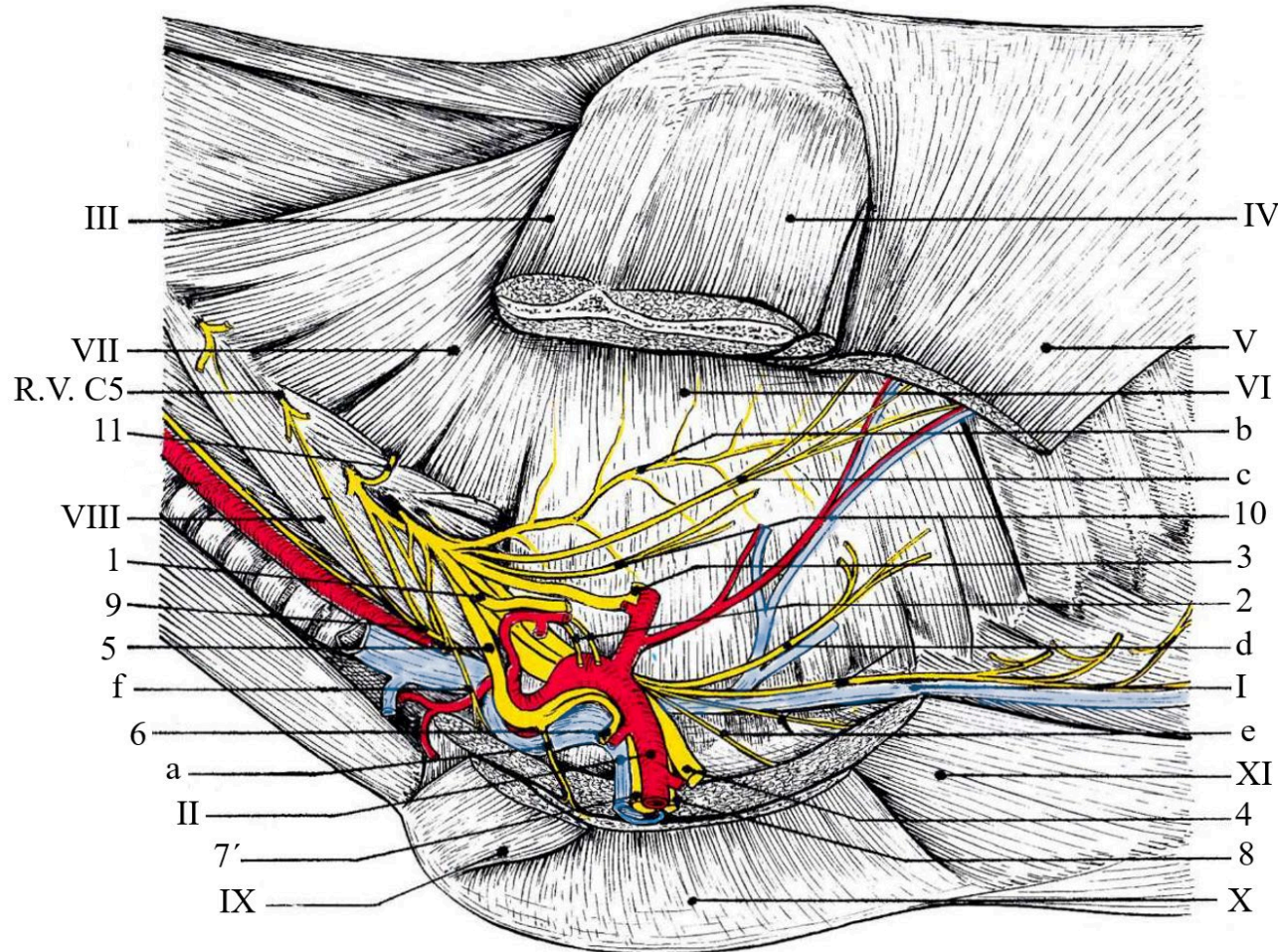
plexo, atraviesa la cara medial de los músculos redondo mayor y dorsal ancho y se ramifica en un amplio abanico en la cara profunda de la musculatura cutánea del tronco. Estas divisiones se mezclan con las de las ramas superficiales de los nervios intercostales y con estas últimas inervan la piel del abdomen (distribución particularmente extensa en los carnívoros). En los ungulados emite una rama que participa así en la inervación cutánea de la cara lateral del brazo.

Los nervios **pectorales caudales** (*Nn. pectorales caudales*) son en número de dos a cuatro (según la especie y el individuo) estos nervios reciben sus fibras en forma variable según la especie entre C8 y T1, o incluso T2, pero más a menudo C7, C8 y T1. Generalmente se desprenden del origen del nervio torácico lateral y discurren en dirección ventrocaudal para alcanzar la cara profunda del músculo pectoral ascendente, al que aportan motricidad.

### *B - Nervios del miembro torácico para el control de la abducción y la extensión*

El nervio **supraescapular** (*N. suprascapularis*) surge de la parte craneal del plexo braquial y recibe sus fibras principalmente de C6, incidentalmente de C7, incluso (Caballo) de C8. Relativamente grueso discurre ventrocaudalmente para unirse a los vasos supraescapulares distalmente del intersticio entre los músculos supraespinoso y subescapular. Llega así al borde craneal del cuello de la escápula, bordeando su superficie lateral bordea para llegar a la superficie profunda del músculo infraespinoso, en el que terminan sus divisiones. En su trayecto, suministra fibras al músculo supraespinoso y la cápsula de la articulación escapulohumeral. Es motor y propioceptivo de los dos músculos antes mencionados. Su relación con el cuello de la escápula (incisura escapular) la expone a tirones en caso de abducción violenta del miembro o al aplastamiento durante una fuerte y prolongada presión sobre la región (por ejemplo, al inmovilizar un caballo en el suelo o un bovino en la manga). Su parálisis se traduce de manera característica: A corto plazo, la articulación escapulohumeral ya no se sostiene lateralmente, el hombro parece desprenderse del tórax cada vez que el miembro apoya y antes de ser llevado nuevamente a su lugar por los músculos subescapular y pectoral. Más tarde, la atrofia de los dos músculos que inerva le da a la espalda un aspecto demacrado de la espina escapular sobresale debajo de la piel.

Figura 21 Distribución de los nervios lumbares del canino.



Referencias: 1- nervio supraescapular, 2- nervios subescapulares, 3- nervio axilar, 4- nervio radial, 5- nervio musculocutáneo (y raíz lateral del n. mediano), 6- nervio musculocutáneo, 7'- nervio mediano, 8 - nervio ulnar, 9- nervio frénico, 10- primer nervio intercostal, 11- rama muscular para m. redondo mayor, 11- nervio dorsoescapular, a- nervio pectoral craneal, b- nervio torácico largo, c- nervio toracodorsal, d- nervio torácico lateral, e- nervios pectorales caudales, f- nervio subclavio, I- vena torácica externa, II- arteria y vena braquial, III- m. supraespinoso, IV- m. infraespinoso, V- m. dorsal ancho, VI- m. serrato ventral torácico, VII- m. serrato craneal, VIII- m. escaleno, IX- m. pectoral descendente, X- m. pectoral transverso, XI- m. pectoral ascendente, R.V- ramo ventral del nervio espinal. Tomado y modificado de R. Barone, 2010.



## Cátedra de Anatomía Descriptiva y Comparada 1<sup>era</sup> parte



El nervio **axilar** (*N. axillaris*) o nervio circunflejo, es mixto y recibe sus fibras de C7 y C8, emerge de la cara lateral de la parte media del plexo braquial y discurre caudal y ventralmente describiendo una o dos flexuosidades, atraviesa la parte distal del músculo subescapular para llegar al intersticio situado entre éste y el músculo redondo mayor. Allí cruza la arteria subescapular antes de unirse a la arteria circunfleja caudal del húmero y su vena satélite, pasa medialmente de la articulación escapulohumeral (emite un haz delgado para la cápsula articular y al músculo articular del húmero, cuando existe), luego penetra entre el músculo redondo menor y la cabeza larga del tríceps braquial, para llegar así a la superficie profunda del músculo deltoides. Para finalizar ramificándose en el extremo proximal de la cabeza lateral del tríceps braquial en un grupo de ramas cutáneas. Las ramas musculares se distribuyen a los músculos redondo menor, deltoides y cleidobraquial. Las ramas cutáneas son dos muy desiguales, uno es el nervio **cutáneo lateral craneal del brazo** (*N. cutaneus brachii lateralis cranialis*) que pasa el borde caudal del músculo deltoides para ramificarse en la piel de la cara lateral del brazo, en la parte distal de este músculo y la parte proximal del músculo bíceps braquial. Su territorio es relativamente pequeño en ungulados, más extenso en Carnívoros. La otra rama es mucho más larga, es el nervio **cutáneo craneal del antebrazo** (*N. cutaneus antebrachii cranialis*). Se origina con el anterior o muy cerca de él y emerge entre la parte distal del músculo deltoides y la cabeza lateral del tríceps braquial. Suele dividirse en dos ramas, medial y lateral, después de cruzar la fascia braquial. Estas ramas se distribuyen en la piel de la cara craneal del codo, el antebrazo y el carpo, en una extensión que corresponde aproximadamente a la superficie del músculo extensor carpo radial. Los músculos inervados por el nervio axilar contribuyen a la flexión de la articulación escapulohumeral, son especialmente abductores del brazo.

El nervio **radial** (*N. radialis*) es un gran nervio que se origina en la parte caudolateral del plexo braquial y cuyas fibras provienen de C6, C7, C8, T1 y posiblemente T2, pero siempre con un fuerte predominio de C8 asociado a T1 o C7. Es mixta pero funcionalmente importante por su rol impulsor e inerva a todos los músculos extensores del codo, antebrazo y la mano.

El tronco del nervio radial discurre primero ventrocaudalmente, dorsal a los nervios mediano y cubital y medialmente a los nervios subescapulares. Alcanza el origen de la arteria braquial cruzando la cara medial de la arteria subescapular y desciende caudalmente por la fascia braquial para unirse al extremo proximal de la cabeza medial del tríceps braquial. Se hace satélite de la arteria braquial profunda entre ésta y la cabeza



## Cátedra de Anatomía Descriptiva y Comparada 1<sup>era</sup> parte



larga del tríceps para discurrir oblicuamente en dirección distolateral sobre el tercio medio del húmero siguiendo el borde caudal del músculo braquial. Por lo tanto, pasa profundo de la cabeza lateral del tríceps braquial y cruza proximal de la cresta epicondílea lateral y en el borde lateral de la inserción del músculo extensor carpo radial, para emitir allí dos ramas, una profunda y otra superficial. Su relación directa con el hueso en esta última parte de su recorrido lo expone a traumas que pueden causar su parálisis.

1 - Las primeras ramas colaterales, especialmente motoras, se distribuyen a los músculos caudales del brazo. Uno o dos haces emitidos de situarse bajo el tríceps braquial van al músculo tensor de la fascia antebraquial. Las ramas más grandes se ramifican justo antes de que el nervio se ubique entre las cabezas medial y larga del tríceps braquial, a menudo por un tronco común muy breve. Las más gruesas son para la cabeza larga (y la cabeza accesoria) del tríceps. Las otras van a la cabeza medial de este músculo. Otras ramas surgen caudal del húmero y van a la cabeza lateral y la cabeza accesoria. Poco antes de su bifurcación terminal, el nervio radial emite el pequeño **nervio cutáneo lateral caudal del brazo** (*N. cutaneus brachii lateralis caudalis*) que se vuelve superficial en el borde craneal de la cabeza lateral del tríceps braquial y se distribuye a una pequeña superficie cutánea distal del músculo tríceps braquial y el olécranon.

2 - La **rama profunda** (*Ramus profundus*) está destinada a los músculos dorsales del antebrazo. Extiende el tronco del nervio radial entre los músculos braquial y extensor carpo radial (y el músculo braquiorradial en carnívoros) para alcanzar la superficie de flexión del codo. Luego continúa contra el radio en la superficie profunda de los músculos extensor carpo radial y extensor digital común y distribuye sus últimas ramas a los músculos extensores de la mano. En su trayecto el camino, emite haces para la cápsula articular del codo, varias ramas para el músculo extensor carpo radial y el músculo braquiorradial cuando existe. En los carnívoros atraviesa profundamente el músculo supinador y emite este último una rama. Hacia distal emite las ramas destinadas a los músculos extensores de los dedos, así como al extensor carpo ulnar.

3 - La **rama superficial** (*Ramus superficialis*) es cutánea y su distribución es muy variable de una especie a otra. Se separa en un ángulo muy agudo de la rama profunda y desciende a la superficie del músculo extensor carpo radial. Se convierte entonces en el **nervio cutáneo lateral del antebrazo** (*N. cutaneus antebrachii lateralis*) que se divide en dos ramas, lateral y medial, en los carnívoros y conejos, pero simple en las otras



especies. Se distribuye a la piel de la región lateral o dorsolateral del antebrazo. A nivel del carpo y proximal del metacarpo los nervios digitales dorsales de los dedos I (si están presentes), II y III o incluso IV, según la especie suministran la inervación sensorial del dorso de los dedos por los nervios digitales propios provenientes del radial que no se extiende más allá de la mitad de la falange media, hacia distal es inervada por las ramas dorsales de los nervios palmares.

La extensión y variedad de su distribución muestran que el nervio radial tiene funciones importantes sobre la motricidad. Si el nervio está lesionado o seccionado cerca del plexo braquial o la articulación escapulo humeral, todos los músculos extensores del codo, carpo y dedos están paralizados y el miembro muestra una actitud de semiflexión bastante importante. Las lesiones más frecuentes se localizan en su pasaje sobre la cresta epicondilea lateral del humero y la función motora del codo se respeta entonces, pero semiflexión del carpo y de los dedos queda por el contrario muy visible.

#### *C - Nervios torácicos y control la aducción y la flexión*

Los nervios **subescapulares** (*Nervi subscapulares*) son dos y en proporción variable según la especie, sus raíces provienen de C6 y C7, a veces con una participación de C8. Emergen del plexo muy flácidos en aducción y se dirigen en dirección ventrocaudal de la articulación escapulo humeral y se dividen en múltiples haces para penetrar en el músculo subescapular.

El nervio **musculocutáneo** (*N. musculocutaneus*) presenta disposiciones muy variables de una especie a otra, estas discrepancias se deben al hecho de que los nervios musculocutáneo, mediano y cubital, funcionalmente asociados, intercambian grandes haces de fibras, o incluso se unen en una parte más o menos extensa de su recorrido, pareciendo así que ciertas ramas se separan de uno u otro según la especie. Estas variaciones se pueden esquematizar de la siguiente manera ya que el nervio mediano se origina del plexo braquial por unión de dos raíces, una lateral y otra medial. Por regla general, el origen del nervio musculocutáneo está asociado a la raíz lateral del mediano y el origen del nervio cubital a la raíz medial. Limitándose al nervio musculocutáneo puede mantener dos tipos de relación con el nervio mediano: 1) El nervio musculocutáneo se fusiona con la raíz lateral, luego con el propio nervio hasta la mitad del brazo, donde se produce la separación (ungulados y conejos). 2) La raíz lateral confluye con el nervio musculocutáneo hasta cerca del codo, donde se une al nervio



## Cátedra de Anatomía Descriptiva y Comparada 1<sup>era</sup> parte



mediano, representado hasta entonces por su única raíz medial, unida al nervio cubital en el primera mitad de su recorrido, esto es lo que encontramos en los carnívoros.

El nervio musculocutáneo recibe sus fibras de las ramas ventrales de C6 y especialmente de C7, secundariamente de C8 (siempre en équidos, a veces en perros). Emerge de la parte craneal del plexo braquial con la raíz lateral del nervio mediano y discurre ventrocaudalmente, medialmente al músculo supraespinoso y luego al tendón del músculo subescapular. Después de atravesar la cara lateral de la arteria axilar, se continúa por la cara medial del brazo en el borde craneal de la arteria braquial, muy unido al nervio mediano (ungulados, conejos), a su única raíz lateral (carnívoros). En ungulados y conejos, describe con la raíz lateral del nervio mediano una curva que abraza la arteria axilar por debajo antes de unirse a la raíz medial de este nervio: este es el *asa axilar (Ansa axillaris)*. Es a este nivel proporciona su primera rama muscular. En el brazo, pasa al borde caudal del músculo coracobraquial, continua en relación con el borde craneal de la arteria braquial y se independiza en la parte distal del brazo ubicándose entre el húmero y el bíceps braquial y termina allí en dos ramas, una muscular y otra cutánea. Próximo al músculo coracobraquial, el nervio musculocutáneo emite su rama muscular proximal (*R. muscularis proximalis*) que discurre con la arteria circunfleja craneal del húmero en dirección craneolateral entre las dos ramas de este músculo o su superficie profunda, según la especie, inervando a este músculo y luego llega al bíceps braquial penetrando por su la parte proximal de la cual se distribuye. De las dos ramas terminales del nervio musculocutáneo, la rama muscular distal (*R. muscularis distalis*) es la más profunda y corta. Inmediatamente se divide en dos o tres ramas, que se sumergen en el músculo braquial. Recordar que, en los ungulados la parte distal del músculo braquial a veces recibe algunos filamentos del nervio radial. La otra rama terminal es el **nervio cutáneo medial del antebrazo** (*N. cutaneus antibrachii medialis*) Continúa entre la inserción de los músculos braquial y bíceps braquial para llegar al codo medialmente del músculo extensor carpo radial, ahí emite uno o dos haces a la articulación del codo y cruza la fascia antebraquial para volverse subcutáneo y distribuirse a la piel de la cara mediodorsal del antebrazo y carpo. Esta zona de la piel se superpone en gran medida cranealmente con la del nervio cutáneo dorsal del antebrazo (nervio radial) y caudalmente con la del nervio cutáneo caudal. del antebrazo (nervio cubital) en proximal del metacarpo. Las ramas terminales pueden asociarse de diversas formas con las de los nervios cutáneos vecinos, en particular con la rama medial del



## Cátedra de Anatomía Descriptiva y Comparada 1<sup>era</sup> parte



nervio cutáneo lateral del antebrazo, para participar en la formación de los nervios digitales comunes dorsales.

El nervio **mediano** (*N. medianus*) es uno de los más grandes del plexo braquial, es mixto y comparte con el nervio cubital, de forma ligeramente variable según la especie, la inervación de los músculos de la región palmar del antebrazo (pronadores, flexores del carpo, flexores de los dedos) y de la mano, así como de la piel que cubre estas áreas. Tiene su origen en dos raíces, una lateral (*Radix lateralis*) y otra medial (*Radix medialis*). El primero confluye como hemos visto, en una longitud muy variable según la especie, con el nervio musculocutáneo y procede de los mismos segmentos que éste de la médula espinal; En este conjunto, las fibras destinadas al nervio mediano son las más caudales (C7, C8). Esta raíz cruza lateralmente la arteria axilar donde forma el asa axilar en los ungulados. La segunda raíz es medial y más caudal; recibe sus fibras de T1, posiblemente T2 y secundariamente de C8. Pasa medial a la arteria axilar antes de unirse a la raíz lateral, debajo de esa arteria o mucho más distalmente en el brazo (carnívoros). Acompañado primero en su borde craneal por el nervio musculocutáneo, el nervio mediano comparte el trayecto de la arteria braquial a lo largo de toda la longitud del brazo. Se sitúa en su parte inicial en el borde craneolateral de la arteria y luego cruza muy oblicuamente su cara medial para convertirse en caudal. Este cruce tiene lugar alrededor de la mitad del brazo en rumiantes y cerdos, pero en la cara medial del codo en equinos y conejos. En los carnívoros, su trayecto es siempre por el borde caudal de la arteria, pero aquí sólo se trata de la larguísima raíz medial, unida al nervio cubital en la mitad proximal del brazo. La raíz lateral sólo se separa del nervio musculocutáneo en la mitad del brazo en el felino y dorsal del codo en el canino para cruzar medialmente la arteria. En el felino, el nervio mediano penetra con la arteria braquial el agujero supracondíleo del húmero. El nervio mediano llega al antebrazo craneal al epicóndilo medial y pasa en los carnívoros a la cara profunda del músculo pronador redondo. Hasta el carpo es satélite de la arteria mediana. Se ubica con ella profundo al borde caudal del músculo flexor carpo radial y luego discurre por borde craneal del músculo flexor digital profundo. Estas relaciones musculares varían más o menos según la disposición de los músculos flexores de los dedos en las distintas especies. Termina de forma algo variable según la especie, en distal del antebrazo y sus ramas terminales cruzan el canal del carpo para llegar al metacarpo y formar los nervios digitales comunes palmarés I (si existe el dedo I). Sus ramas colaterales son casi todas musculares, la primera se emite en dorsal del codo al músculo pronador redondo (solo



## Cátedra de Anatomía Descriptiva y Comparada 1<sup>era</sup> parte



existe en las especies en las que está presente este músculo). A nivel del codo se emiten unas redes nerviosas para la articulación. Las otras ramas forman un grupo mucho más grande son emitidas en proximal del antebrazo, luego de la penetración en el músculo flexor carpo radial y están destinadas a todos los flexores y en especial al músculo flexor digital superficial. Junto al origen de la arteria interósea palmar (o interósea común, según la especie) emite el *nervio interóseo del antebrazo* (*N. interosseus antebrachii*), y ambos discurren por la cara caudal del radio hasta llegar a la cabeza radial del flexor digital profundo en el que termina tras delegar fibras a la articulación distal de los huesos del antebrazo. Cuando existe el músculo pronador cuadrado (carnívoros), el nervio interóseo discurre entre éste y la membrana interósea y lo inerva a su paso. Antes de llegar al carpo, el nervio mediano todavía proporciona una o más ramas comunicantes para el nervio cubital. Emite una rama palmar (R. palmaris), dorsal del carpo que carnívoros inerva la piel de la región caudal distal del antebrazo; es reemplazado en ungulados por ramas cutáneas del nervio digital común inerva a la piel de la cara medial del metacarpo. En cuanto a las ramas terminales son los nervios digitales comunes palmarés I a III, cuya disposición varía obviamente con el número y conformación de los dedos; por eso se describirán con todos los nervios de la mano estas ramas son sensoriales.

El nervio **ulnar** (*N. ulnaris*) es complementario del nervio mediano y mixta compartiendo con él la inervación de la región caudal del antebrazo y palmar de la mano, inerva la región extendida desde el olécranon hasta el dedo V incluido. Se origina en la parte caudal del plexo braquial con la raíz medial del nervio mediano y recibe sus fibras de las ramas ventrales de C8, T1 y posiblemente T2. Inicialmente, el nervio cubital está asociado con el nervio mediano, del cual discurre por su borde caudal. En los carnívoros, permanece unido con la raíz medial del nervio mediano a la parte distal del brazo (más en perros que en gatos). En équidos y conejos, la separación se produce antes de que la raíz caudal alcance el asa axilar. En todos los casos, el curso de los dos nervios permanece paralelo hasta la mitad del brazo, estando los dos separados por la arteria braquial en equinos y conejos, pero situados caudalmente a ella en otras especies. Hasta la proximidad de la inserción humeral del músculo redondo mayor, el nervio cubital también se acompaña caudalmente por el nervio radial. Hacia la mitad del brazo, se ramifica alejándose de la arteria braquial para recorrer el borde craneal de la cabeza medial del tríceps braquial antes de unirse a la arteria colateral ulnar. Con su arteria y vena satélite, discurre a la superficie caudal del epicóndilo medial del húmero para



## Cátedra de Anatomía Descriptiva y Comparada 1<sup>era</sup> parte



ingresar en las dos cabezas del músculo flexor carpo ulnar y luego discurre entre la cabeza ulnar de este último y los músculos flexores de los dedos por el intersticio que separa los músculos extensor carpo ulnar y flexor carpo ulnar, donde es casi superficial cubierto por la fascia antebraquial caudal, termina bifurcándose dorsal al hueso carpo accesorio donde convergen los tendones de los dos músculos, en una rama dorsal y una rama palmar. La primera de las ramas colaterales la emite en el tercio medio del brazo y es el *nervio cutáneo caudal del antebrazo* (*N. cutaneus antebrachii caudalis*), que se desprende del borde caudal del nervio cubital se desvía de él en un ángulo agudo para ubicarse entre los músculos tensor de la fascia antebraquial y pectoral transverso para volverse superficial medial de los músculos que cubren el olécranon y luego se ramifica en la piel en la región caudal (palmar) del antebrazo, esta inervación cutánea se extiende hasta la superficie palmar del carpo y se mezcla con la de los nervios: radial en lateral y sobre todo con el musculocutáneo en medial. El nervio cubital emite en ramas musculares, que se desprenden distal del codo. Estas ramas se distribuyen a los músculos flexor carpo ulnar y flexor digital superficial, a la cabeza ulnar y la parte proximal de la cabeza humeral del músculo flexor digital profundo. La primera de las dos ramas terminales es la rama dorsal (R. dorsalis n. ulnaris) que emerge del intersticio delimitado por el flexor carpo ulnar y extensor carpo ulnar, cruzando la fascia antebraquial palmar y pasa en una situación superficial en la cara lateral del carpo. Llegado a la superficie dorsal de las articulaciones carpometacarpianas, puede intercambiar una rama comunicante con la división vecina del nervio cutáneo lateral del antebrazo y termina como nervio digital abaxial del dedo más lateral (V o IV según la especie). La rama palmar (R. palmaris n. ulnaris) es la continuación directa del nervio y entra en el canal del carpo medialmente al hueso carpo accesorio y termina a este nivel con dos ramas inicialmente paralelas y adyacentes, que se separan en el metacarpo. La rama superficial (Ramus superficialis) generalmente se continúa como el *nervio digital palmar abaxial del dedo V (cuando este dedo existe) o nervio digital palmar común IV*; además envía una rama comunicante al nervio digital común palmar III. La rama profunda (Ramus profundus) se ubica en la cara palmar y proximal de los músculos interóseos palmares y se continúa como *nervios metacarpianos (Nn. metacarpei)*, que inervan todos los músculos interóseos.

La inervación de la mano sigue un patrón simple, bastante comparable al de la irrigación sanguínea, siendo las arterias principales satélites de los nervios. Estos últimos, al igual que los vasos, se distribuyen según el mismo patrón en la cara dorsal y

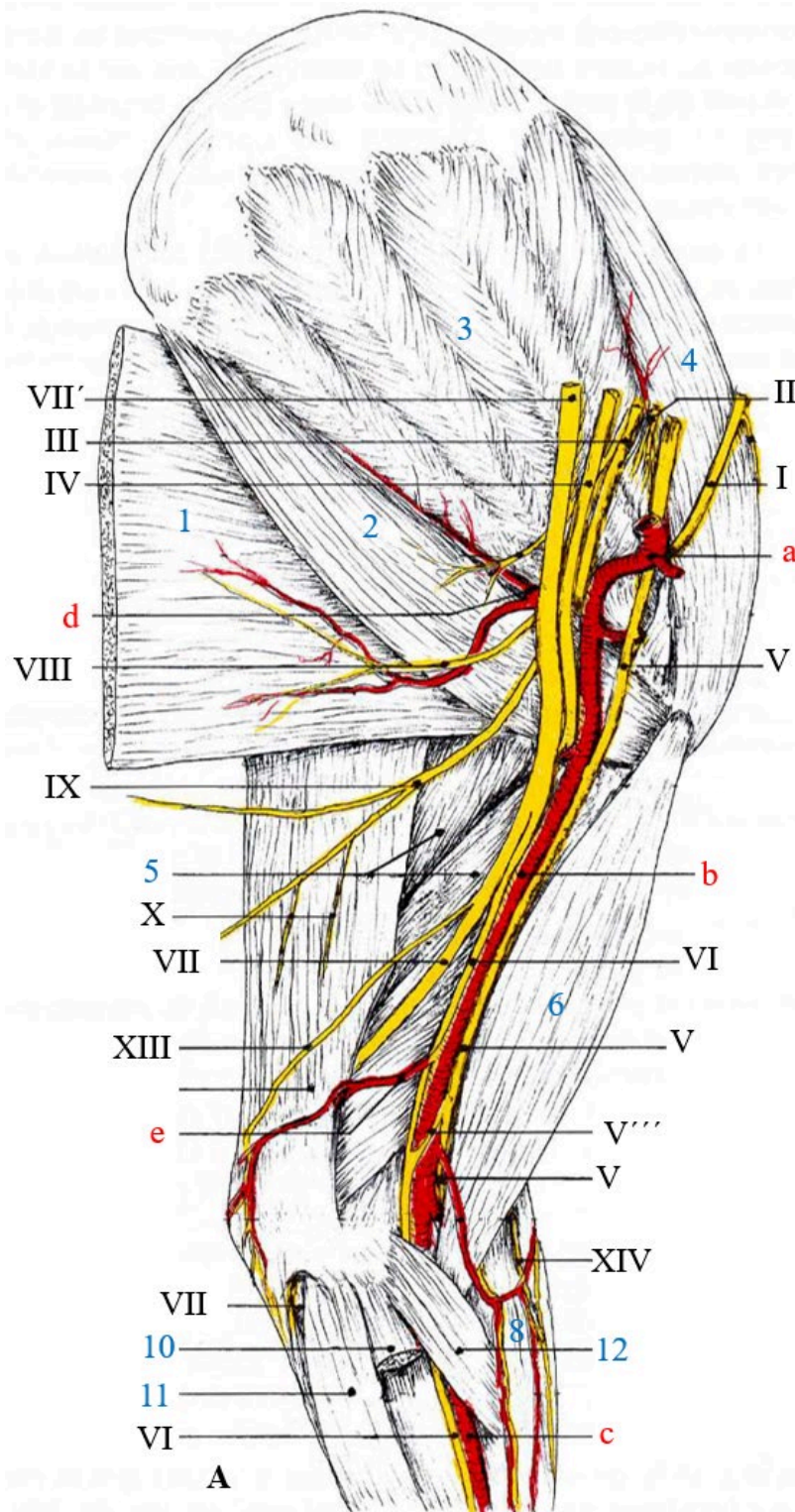


## Cátedra de Anatomía Descriptiva y Comparada 1<sup>era</sup> parte



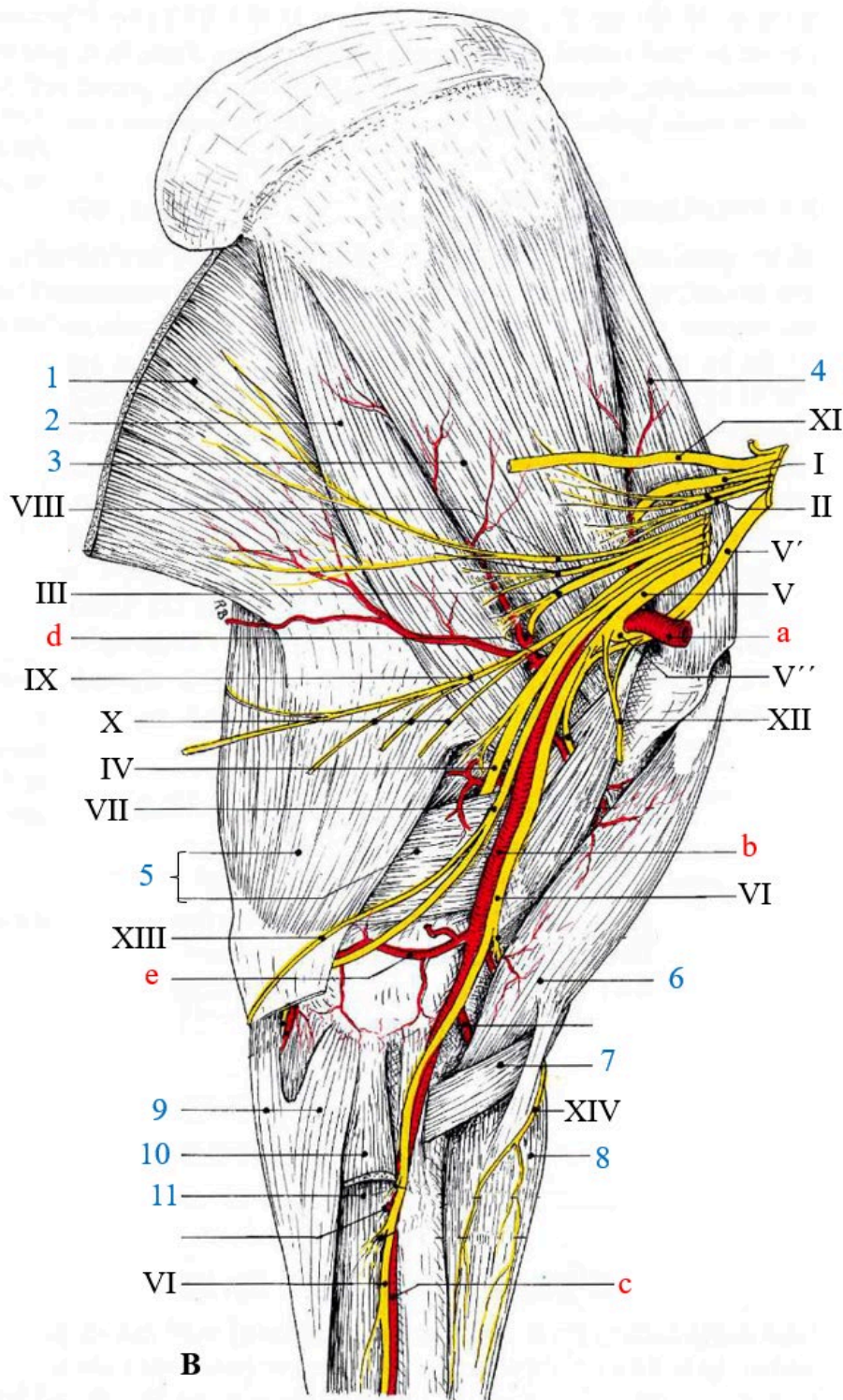
la cara palmar de la mano. En cada espacio intermetacarpiano se encuentran dos *nervios digitales comunes* (*Nn. digitalis communes*), uno dorsal, que discurre entre los tendones de los músculos extensores de los dedos, y el otro palmar, situado entre los tendones de los músculos flexores de los dedos. Al llegar al extremo distal del espacio intermetacarpiano, cada nervio digital común se divide en dos nervios digitales propios, uno para cada uno de los dos dedos adyacentes. Por lo tanto, cada dedo tiene cuatro de estos nervios, dos *dorsales* (*Nn. digitales proprii dorsales*) y dos *palmares* (*Nn. digitales proprii palmares*); ambos son axiales cuando están ubicados en el eje de la mano, que pasa entre los dedos III y IV, abaxiales si están del lado opuesto. Los dedos extremos reciben sus nervios abaxiales de las ramas antebraquiales de los nervios mediano y cubital que aportan los nervios digitales comunes. Por lo general, los nervios digitales comunes dorsales I a III y el nervio digital abaxial dorsal del dedo I (según la especie) se originan del nervio radial a través del nervio cutáneo lateral del antebrazo. Sus contrapartes palmarés se originan directamente del nervio mediano. Finalmente, los nervios digitales comunes IV, dorsal y palmar, así como los nervios digitales abaxiales del dedo V o IV (según la especie) provienen del nervio cubital, por su rama dorsal los nervios dorsales y de la rama superficial palmar los nervios palmares. La red nerviosa de la mano también incluye *nervios metacarpianos* (*N n. metacarpei*), que no son exactamente comparables con las arterias homónimas. Siempre ausentes en dorsal de los mamíferos domésticos, estos nervios se originan en palmar por la rama profunda del nervio cubital.

Figura 22 Distribución de los nervios del miembro torácico en el perro (vista medial).



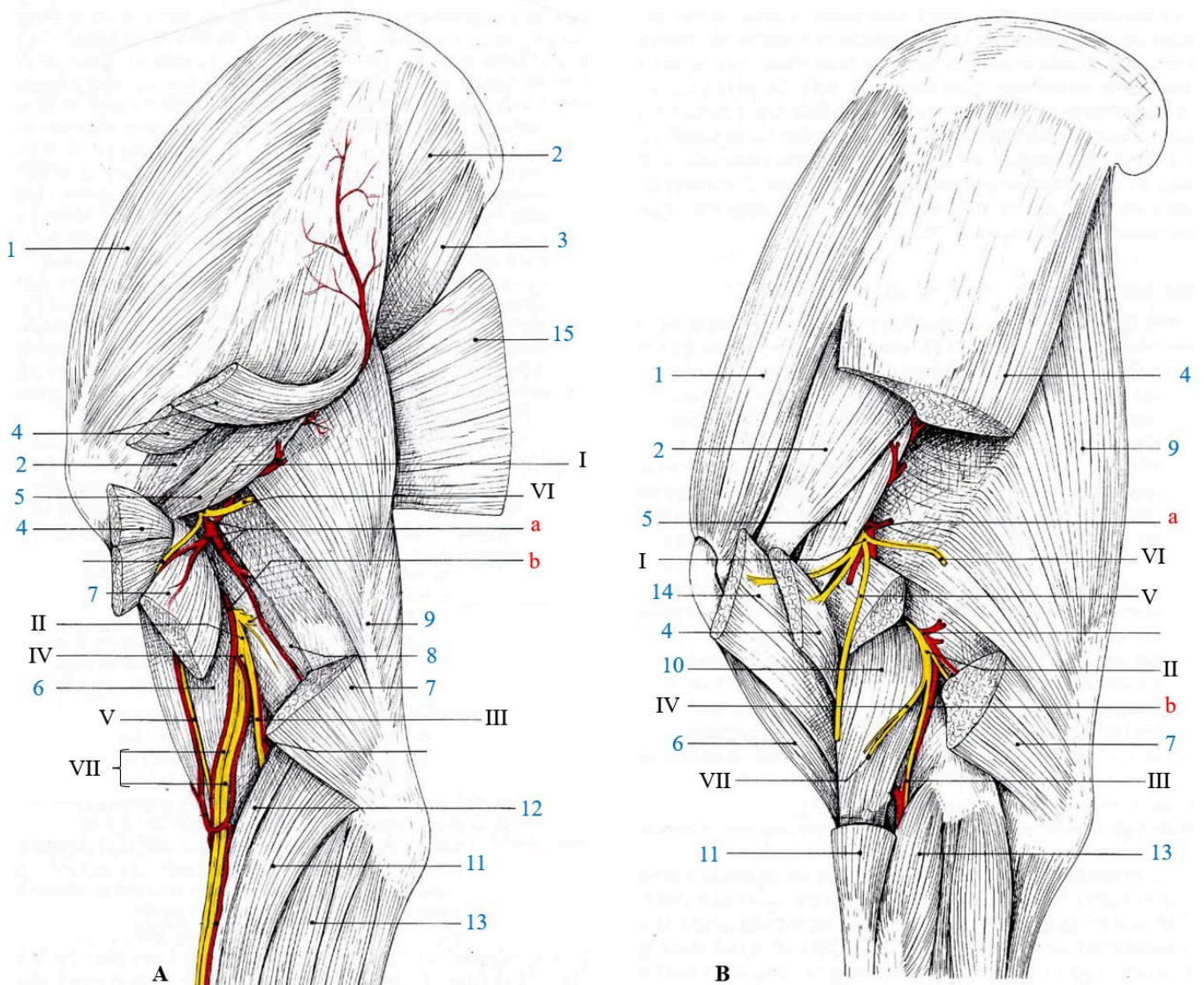
Referencias: A- canino, I- nervio supraescapular , II- nervio subescapular , III, nervio axilar , IV- nervio radial , V- nervio musculocutáneo (raíz lateral nervio mediano), V'- nervio musculocutáneo (ramo comunicante para n. mediano), VI- nervio mediano (raíz medial) , VII- nervio ulnar , VII'- tronco común nervios mediano y ulnar, VIII- nervio toracodorsal , IX- nervio torácico lateral , X- nervios pectorales caudales , XI- nervio torácico largo , XII- nervio pectoral craneal , XIII- nervio cutáneo caudal del antebrazo , XIV- nervio cutáneo medial del antebrazo, a- arteria axilar, b- arteria braquial, c- arteria mediana, d- arteria subescapular , e- arteria colateral ulnar, 1- m. dorsal ancho, 2- m. redondo mayor, 3- m. subescapular, 4- m. supraespinoso , 5- m. tríceps braquial, 6- m. bíceps braquial, 7- m. braquial, 8- m. extensor carpo radial, 9- m. flexor carpo ulnar, 10- m. flexor carporadial, 11- m. flexor digital superficial, 12- m. pronador redondo. Tomado y modificado de R. Barone, 2010.

Figura 23 Distribución de los nervios del miembro torácico en el equino (vista medial).



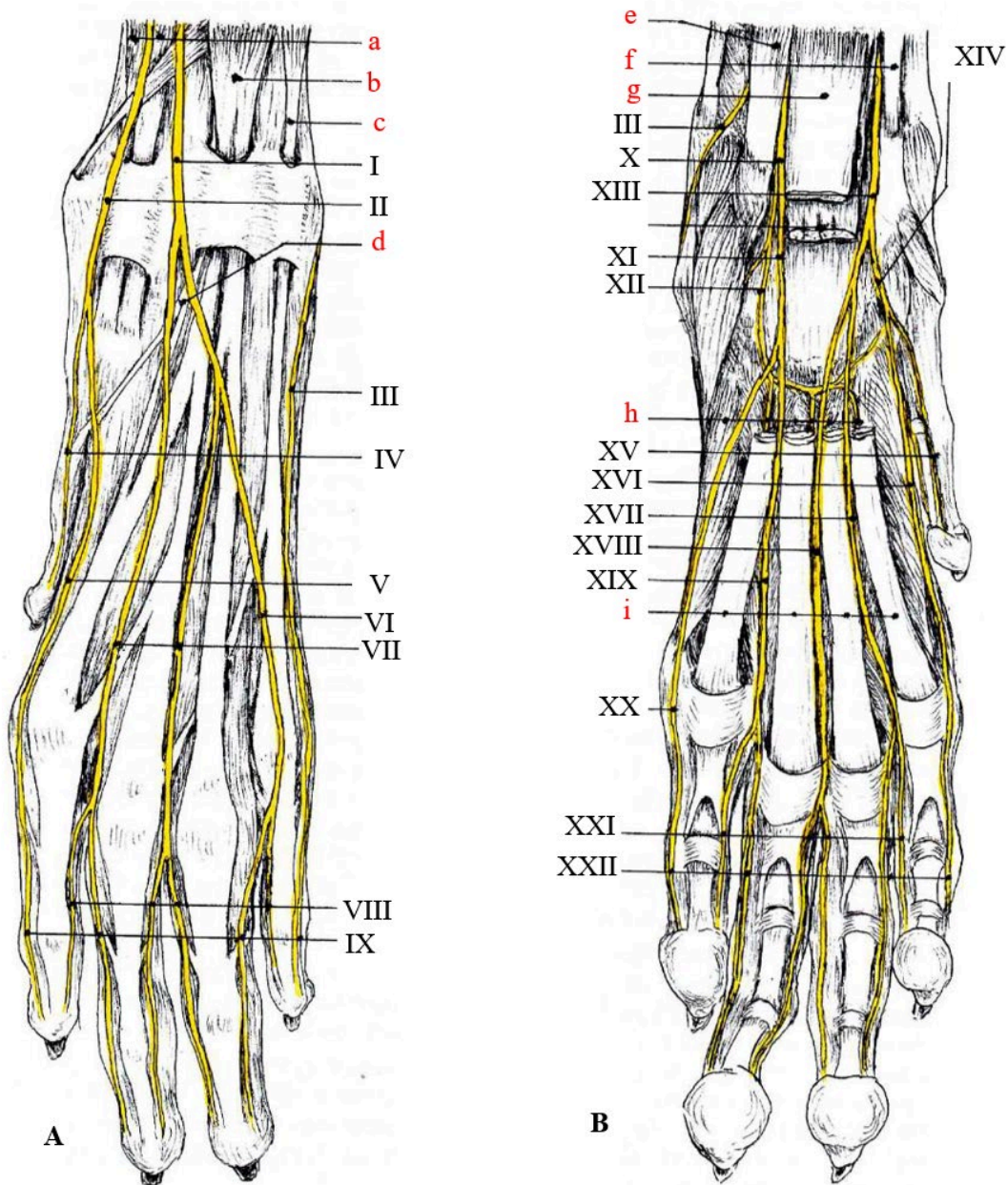
Referencias: B- equino, I- nervio supraescapular , II- nervio subescapular , III, nervio axilar , IV- nervio radial , V- nervio musculocutáneo (raíz lateral nervio mediano), V'- nervio musculocutáneo (ramo comunicante para n. mediano), VI- nervio mediano (raíz medial) , VII- nervio ulnar , VII'- tronco común nervios mediano y ulnar, VIII- nervio toracodorsal , IX- nervio torácico lateral , X- nervios pectorales caudales , XI- nervio torácico largo , XII- nervio pectoral craneal , XIII- nervio cutáneo caudal del antebrazo , XIV- nervio cutáneo medial del antebrazo, a- arteria axilar, b- arteria braquial, c- arteria mediana, d- arteria subescapular , e- arteria colateral ulnar, 1- m. dorsal ancho, 2- m. redondo mayor, 3- m. subescapular, 4- m. supraespinoso , 5- m. tríceps braquial, 6- m. bíceps braquial, 7- m. braquial, 8- m. extensor carpo radial, 9- m. flexor carpo ulnar, 10- m. flexor carporadial, 11- m. flexor digital superficial, 12- m. pronador redondo. Tomado y modificado de R. Barone, 2010.

Figura 24 Distribución de los nervios del miembro torácico en el perro y equino (vista lateral).



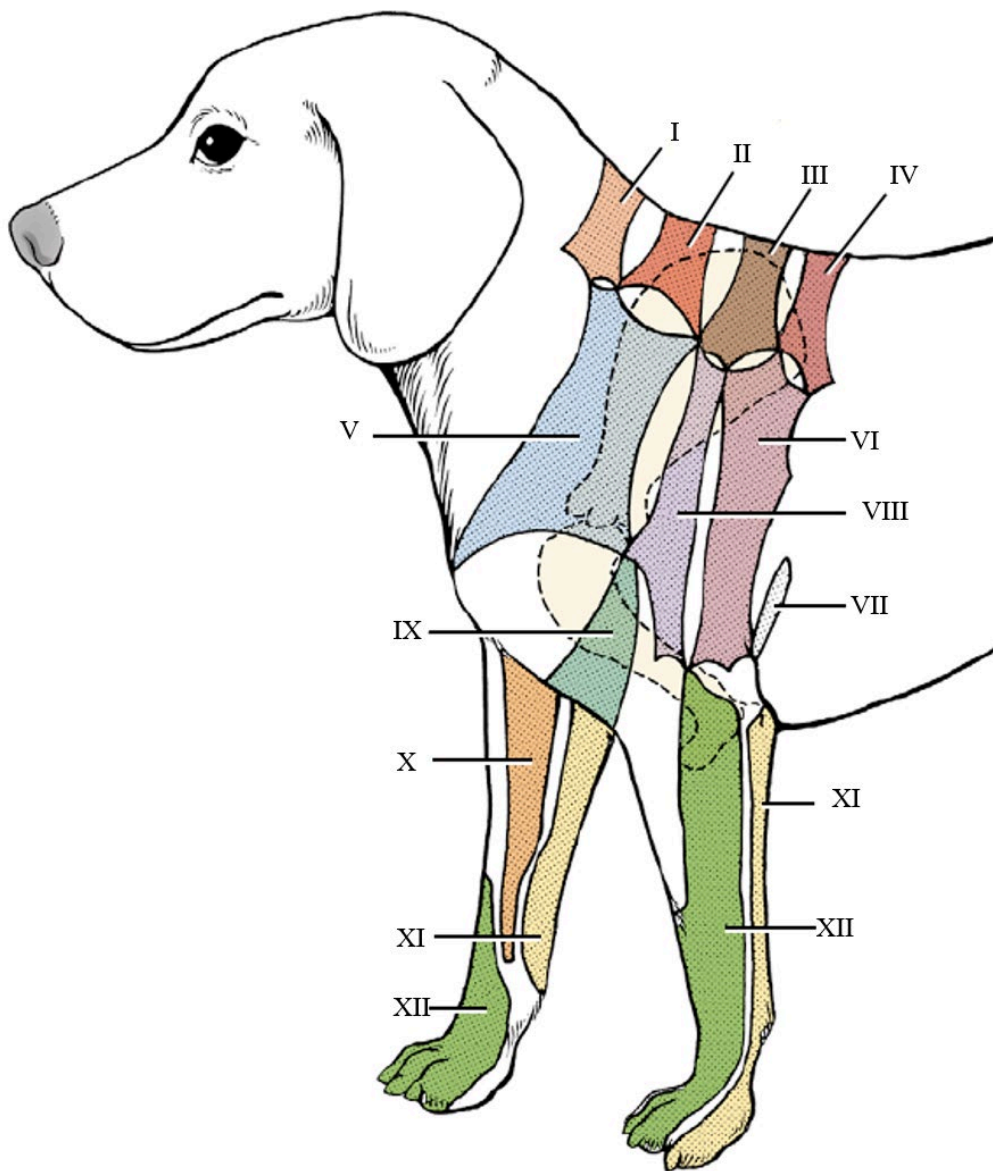
Referencias: A- canino, B- equino, I- nervio axilar , II- nervio radial , III, nervio radial rama profunda , IV- nervio radial rama superficial , V- nervio cutáneo craneal del antebrazo, VI- nervio cutáneo lateral craneal del brazo , VII- nervio cutáneo lateral del antebrazo (ramas medial y lateral), a- arteria circunfleja caudal del humero, b- arteria colateral radial, 1- m. supraespinoso, 2- m. infraespinoso, 3- m. redondo mayor, 4- m. deltoides, 5- m. redondo menor, 6- m. bíceps braquial, 7- m. cabeza lateral del tríceps braquial, 8- m. cabeza intermedia del tríceps braquial, 9- m. cabeza larga del tríceps braquial, 10- m. braquial, 11- m. extensor carpo radial, 12- m. braquiorradial, 13- m. extensor digital común, 15- m. dorsal ancho. Tomado y modificado de R. Barone, 2010.

Figura 25 Distribución de los nervios de la mano en el perro (vistas dorsal y palmar).



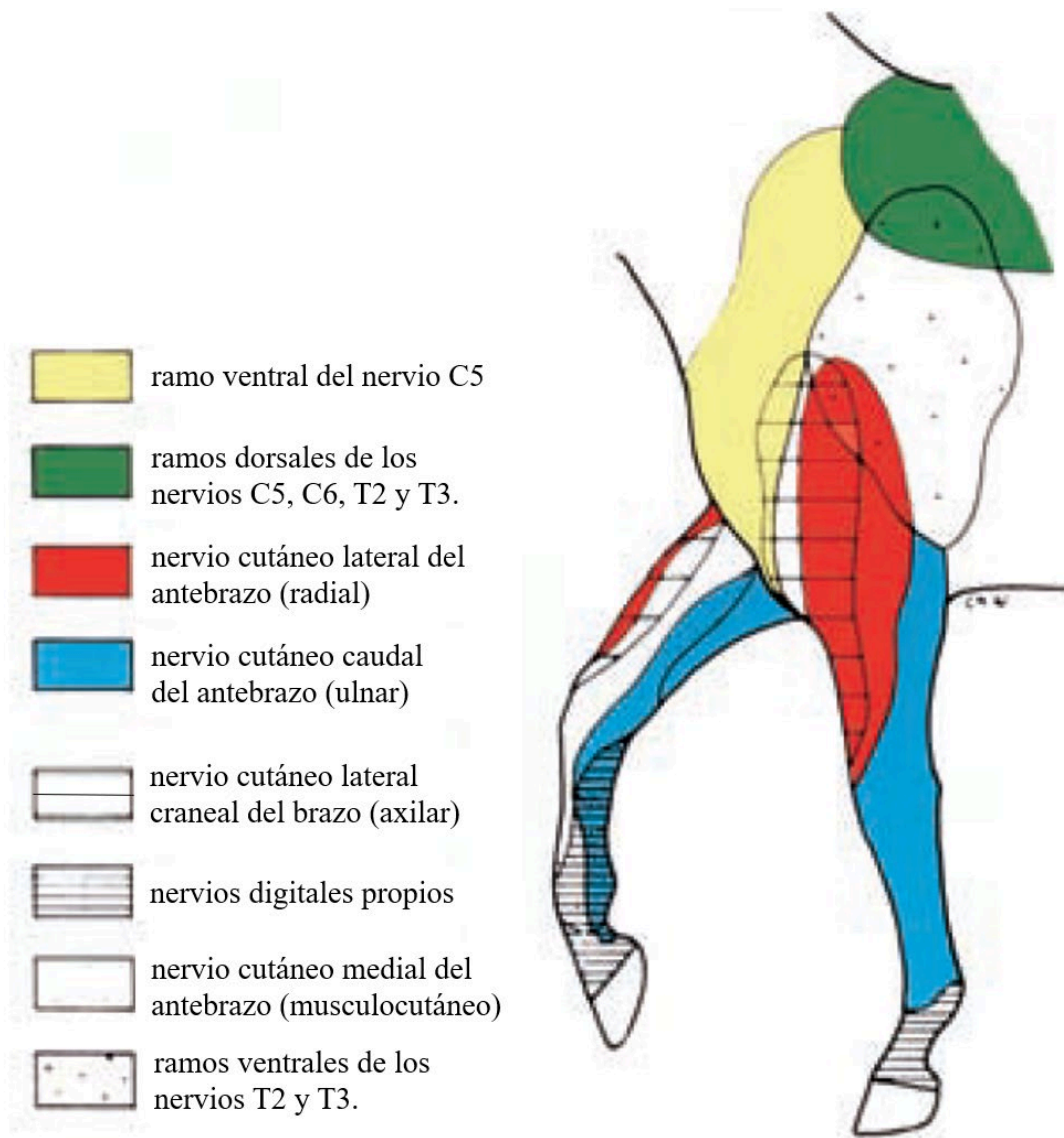
Referencias: A- vista dorsal, B- vista palmar, I- nervio cutáneo lateral del antebrazo (rama lateral), II- nervio cutáneo lateral del antebrazo (rama medial), III, nervio ulnar (rama dorsal), IV- nervio digital propio dorsal I, V- nervio digital propio dorsal II, VI- nervio digital común dorsal IV, VII- nervios digitales comunes dorsales II y III, VIII- nervios digitales propios axial, IX- nervios digitales propios abaxial, X- nervio ulnar (rama palmar), XI- nervio ulnar rama superficial palmar, XII- nervio ulnar rama profunda palmar, XIII- nervio mediano, XIV- nervio digital común plantar I, XV- nervio digital propio palmar I axial, XVI- nervio digital propio palmar I abaxial, XVII- nervio digital común palmar II, XVIII- nervio digital común palmar III, XIX- nervio digital común palmar IV, XX- nervio digital palmar propio V abaxial, XXI- nervios digitales palmares propios axiales, XXII- nervios digitales palmares propios abaxiales, a- m. extensor carporadial, b- m. extensor digital común, c- m. extensor digital lateral, d- m. extensor del dedo I, e- m. flexor carpo ulnar, f- m. flexor carporadial, g- m. flexor digital superficial, h- músculos interóseos, i- tendones de los m. flexores digitales superficial y profundo. Tomado y modificado de R. Barone, 2010.

Figura 26 Distribución de la inervación cutánea del miembro torácico del canino (vista lateral).



Referencias: I- ramo dorsal del nervio C5, II- ramo dorsal del nervio C6, III- ramo dorsal del nervio T2, IV- ramo dorsal del nervio T3, V- ramo ventral del nervio C5, VI- ramo ventral del nervio T2, VII- nervio cutáneo lateral caudal del brazo (radial), VIII- nervio cutáneo lateral craneal del brazo (axilar), IX- nervio cutáneo lateral craneal del antebrazo (axilar), X- nervio cutáneo medial del antebrazo (musculocutáneo), XI- nervio cutáneo caudal del antebrazo (ulnar), XII- nervio cutáneo lateral del antebrazo (radial). Tomado y modificado de Evans, HE; de Lahunta A. Miller's Anatomy of the Dog, ed. 4, St Louis, 2013, Saunders.

Figura 27 Distribución de la inervación cutánea del miembro torácico del equino (vista lateral).



Referencias: Tomado y modificado de Budras et al., 2009.



### *Nociones sobre el papel de los tendones en la locomoción*

En todas las especies y cualquiera que sea la forma de andar, cada miembro actúa en dos tiempos en cada paso. El periodo de elevación es aquel en el que el miembro ha dejado el suelo y se mueve libremente para avanzar. Luego viene el período de apoyo, durante el cual hace un contacto más o menos prolongado con el suelo. Cada uno de estos períodos tiene a su vez dos fases.

El período de elevación comienza con una fase de flexión, en la que la extremidad se eleva y parece acortarse. Continúa con una fase de extensión, donde éste avanza para realizar su paso, a lo largo de este período, los tendones simplemente transmiten la acción de los vientres musculares, dominando primero los flexores y luego los extensores. Sin embargo, justo antes de que el casco vuelva a tocar el suelo, varios mecanismos preparan la extremidad para el impacto y así evitar sobrecargar los tendones y especialmente cualquier sobrecarga articular. Una débil contracción del músculo flexor digital profundo dirige la falange distal para poner el casco en posición horizontal e inmediatamente, una ligera tensión en los tendones del extensor digital común y el flexor digital superficial fortalecen las articulaciones del dedo.

El período de apoyo involucra poderosamente a los tendones. En una primera fase, denominada amortiguamiento, la articulación metacarpofalángica entra en hiperextensión. La tensión de tendones y ligamentos aumenta bruscamente, pero no de manera uniforme y simultánea. Después de un brevísimo período de tensión de los dos tendones flexores, el descenso del menudillo provoca, una flexión de la articulación interfalángica distal con el casco como punto fijo en el suelo. Así, el tendón del flexor digital profundo solo se usa muy moderadamente. Por otro lado, el deslizamiento de los huesos sesamoideos proximales bajo la superficie articular distal del III metacarpiano provoca, además de la tensión de los ligamentos anulares del dedo, una fuerte carga al ligamento interóseo, que se estira para ralentizar este descenso esta tensión no se limita al ligamento interóseo solamente sino que también afecta a través de sus inserciones al tendón del extensor digital común, cuyo segmento terminal se estira mucho por la flexión interfalángica distal. De esta forma la articulación metacarpofalángica se apoya en el arco formado por el ligamento interóseo y sus prolongaciones. Este fenómeno se acompaña, con un desplazamiento muy ligero y tensión del tendón del flexor digital superficial. La proyección de los huesos sesamoideos proximales palmar a la articulación metacarpofalángica constituye de hecho un brazo de palanca que desvía



## Cátedra de Anatomía Descriptiva y Comparada 1<sup>era</sup> parte



hacia los tendones flexores una parte de la energía recibida. Pero dado que el flexor digital profundo se relaja con la flexión de la articulación interfalángica distal, esta carga la soporta principalmente el flexor digital superficial. Su eficacia está asegurada por la posibilidad de deslizamiento que presenta en la vaina digital, deslizamiento que permite una distribución equilibrada de las fuerzas hacia sus extremos. Al final de la fase de amortiguación, todos los sistemas de suspensión alcanzan su carga máxima, que es naturalmente mucho más fuerte a altas velocidades que caminando. Entonces comienza la fase de impulso, en la que se eleva la región menudillo su articulación comienza a flexionarse y el eje formado por las falanges proximal y media, inicialmente muy oblicuo caudalmente, vuelve a la vertical y luego se inclina cranealmente. Este movimiento, que participa principalmente en el balanceo general del miembro hacia adelante y en su relajación, es inicialmente pasivo y se realiza por la restitución de la energía acumulada en los sistemas de apoyo durante la fase de amortiguamiento. La articulación metacarpofalángica es propulsada por la relajación del ligamento interóseo, así como la de los tendones. Al mismo tiempo, entran en acción los cuerpos carnosos de los músculos flexores del dedo, que completarán y prolongarán este movimiento. Estos mantienen la tensión de los tendones y el músculo extensor digital común adquiere entonces un papel protagonista. Por el mecanismo de inversión de palanca se ve que este último participa poderosamente en la extensión de la articulación interfalángica distal empujando el dedo hacia adelante mientras el casco aún está fijo al suelo. Esta extensión estira brevemente su tendón pero la intervención de los otros grupos musculares flexores levantando la extremidad, el casco se separa del suelo comenzando por el talón y la flexión se completa en el nuevo período de apoyo.



### *Características específicas*

#### *Carnívoros*

El músculo deltoides es grande, grueso, con una parte carnosa ancha y una aponeurosis corta y está claramente dividido en dos vientres superpuestos. Uno acromial que es el más estrecho y superficial. El otro escapular que se origina en toda la espina escapular pero no del borde dorsal de la escápula. El músculo supraespinoso es muy grueso y termina en un tendón único y fuerte en la parte craneal del tubérculo mayor del húmero. El músculo infraespinoso está parcialmente cubierto por deltoides. El músculo subescapular tiene un aspecto multipennado característico: es de hecho, atravesado por cuatro o cinco fuertes intersecciones tendinosas que convergen en el tendón terminal, que es muy fuerte. El músculo coracobraquial no está dividido es muy corto. El músculo articular del húmero falta en los perros, pero está presente en los gatos.

En el perro el músculo bíceps braquial es casi completamente carnoso su tendón de origen se une primero a la cápsula articular escápulo humeral, que no lo cubre; luego se desliza hacia el surco intertubercular gracias a un vasto fondo de saco de la membrana sinovial. La inserción del tendón es única, corta y débil para insertarse en la tuberosidad del radio y continúa hasta la base del olécranon, bordeando la cara medial del cuello del radio. El músculo tríceps braquial tiene cuatro cabezas. La cabeza larga en su origen no alcanza el ángulo caudal de la escápula. La parte que sale del cuello de este hueso y del tubérculo infraglenoideo por un fuerte tendón está más o menos aislado del resto, cuyo origen es carnoso y un poco más lateral. La cabeza lateral es larga y gruesa. Su origen ocupa la línea del tríceps, pero se extiende más allá de la cresta humeral. Termina en un tendón ancho y corto que cubre el de la cabeza larga y lo desborda distalmente. La cabeza medial es fuerte y su origen llega hasta cerca del extremo proximal del húmero. Su tendón terminal se une individualmente a la superficie medial del olécranon, cerca del borde caudal. La cabeza accesoria es relativamente fuerte, prismática de sección cuadrada; su tendón se une con el de la cabeza larga pasando por debajo de la cabeza lateral. El músculo ancóneo es relativamente grande; claramente se desborda debajo de la cabeza lateral del tríceps.



## Cátedra de Anatomía Descriptiva y Comparada 1<sup>era</sup> parte



En comparación con el Perro, en el gato solo notaremos las siguientes diferencias: la cabeza larga del músculo tríceps braquial es mucho más estrecha. Se origina sólo del tubérculo infraglenoideo y de la parte adyacente del cuello de la escápula por un tendón fuerte; la parte carnosa que, en el Perro, procede del borde caudal del hueso, está completamente ausente. La cabeza medial es casi igual a la lateral. El músculo ancóneo tiende a dividirse para revelar un músculo ancóneo lateral. También hay un ancóneo medial bien aislado que se extiende desde el epicóndilo medial hasta el olécranon sobre el nervio cubital. El músculo cleidobraquial se une con el músculo braquial para insertarse conjuntamente en la ulna.

La región antebraquial dorsal presenta los músculos: braquiorradial, extensor carpo radial, extensor digital largo, extensor digital lateral, extensor carpo ulnar, supinador, extensor oblicuo del carpo y extensor del dedo I y II. El músculo braquiorradial es muy débil, a menudo ausente. Es una delgada brida que recorre el borde dorso-medial del extensor carpo radial, desde la parte proximal de la cresta epicondilea hasta la parte distal del borde medial del radio. Se aloja entre las dos láminas de la fascia antebraquial. El músculo extensor carpo radial inicia su división en extensor largo y extensor corto. La demarcación se hace en el cuerpo carnoso por una delicada lámina fibrosa. El tendón, inicialmente es simple, pero se divide en el tercio distal del antebrazo en dos ramas que permanecen adyacentes, pasan en la misma vaina fibrosa por la superficie dorsal del carpo sobre una bolsa sinovial que asegura su deslizamiento y se separan distal de los huesos del carpo. La rama medial (extensor largo) se inserta en el extremo proximal del hueso metacarpiano II; la otra (extensor corto) se inserta en el metacarpiano III. El músculo extensor digital común su tendón en el tercio distal del antebrazo es de apariencia simple, pero se puede dividir en cuatro ramas que pasan juntas por la superficie dorsal del carpo en una vaina fibrosa y envueltos por una vaina sinovial que se extiende proximalmente dos o tres centímetros al espacio antebraquial carpiano, pero no se extiende más allá de la fila distal del carpo. Las cuatro ramas tendinosas luego se separan y van a cada uno de los dedos II, III, IV y V, el dedo I no recibe ninguna. Cada una de ellas se conduce a la falange distal del dedo correspondiente después de haber recibido en la falange proximal, las bridas proporcionadas por los músculos interóseos. El músculo extensor digital lateral tiene un cuerpo carnoso algo más débil que el anterior y procede del ligamento colateral lateral del codo y la tuberosidad correspondiente del radio. Su parte distal se puede dividir en dos partes muy desiguales, seguidas de dos tendones, el más lateral de los cuales es



## Cátedra de Anatomía Descriptiva y Comparada 1<sup>era</sup> parte



mucho más fuerte que el otro. Estos dos tendones primero se unen estrechamente y pasan juntos a la vaina de la cara lateral del carpo, donde los envuelve una vaina sinovial común. Luego se separan: el más grueso va al dedo V y el más fino al dedo IV. Cada uno de estos tendones desemboca en la rama correspondiente del extensor digital común. El músculo supinador está oculto por los músculos extensores, se origina con un fuerte tendón aplanado que se une al húmero a través del ligamento colateral lateral del codo. Su cuerpo carnoso, ancho y cubierto de una fina aponeurosis, se insinúa un poco entre los músculos extensor digital común y pronador redondo. El músculo extensor oblicuo carpo está bien desarrollado. El tendón pasa sobre la superficie del tendón del extensor carpo radial sobre una bolsa o vaina sinovial pequeña y se inserta en el extremo proximal del hueso metacarpiano I presentando un agrandamiento donde asienta un particular hueso sesamoideo.

La región antebraquial palmar presenta los músculos: flexor carpo ulnar y flexor carpo radial, pronador redondo, flexor digital superficial, flexor digital profundo y pronador cuadrado. El músculo flexor carpo ulnar es grueso y sus dos cabezas se unen en el tendón terminal en distal del antebrazo. La cabeza ulnar es gruesa y larga, ubicada superficialmente en palmar de la región y la cabeza humeral es profunda y está cubierta por el cuerpo carnoso del músculo flexor digital superficial, que la separa de la fascia antebraquial. El músculo flexor carpo radial se inserta en el extremo proximal del hueso metacarpiano II y, a través de una pequeña rama anexa, al metacarpiano del dedo III. El músculo pronador redondo está notablemente desarrollado, es grueso, fusiforme y perceptible bajo la piel y la fascia antebraquial, contra el codo y el tercio proximal del borde medial del radio, sobre el que termina en una fuerte expansión tendinosa. El músculo flexor digital superficial tiene un vientre carnoso grueso y largo, situado en una posición muy superficial: cubre la cabeza humeral del músculo flexor carpo ulnar, que lo separa del músculo flexor digital profundo, su tendón de inserción no pasa por el canal del carpo, sino que permanece superficial en la superficie palmar del carpo, donde no suele tener bolsa sinovial. Luego se divide en cuatro ramas, el dedo I no recibe ninguna. El anillo de cada uno que envuelve el tendón perforante es alargado, convertido en una especie de tubo hasta la falange proximal; la inserción se da por una lámina simple que se engrosa para actuar como un retináculo medio en el borde proximal de la falange media. Las tres cabezas del músculo flexor digital profundo están bien desarrolladas. La cabeza ulnar es gruesa, semipennada y se origina en casi toda la longitud de la ulna y la cabeza radial es larga, se origina sobre la mitad proximal de la



## Cátedra de Anatomía Descriptiva y Comparada 1<sup>era</sup> parte



superficie medial del radio, cerca del borde medial y el músculo pronador cuadrado. El tendón que se forma por las tres cabezas pasa por el canal del carpo donde está rodeado por una vaina sinovial, luego proporciona una rama muy delgada para el dedo I y se divide en cuatro ramas una para cada uno de los dedos que atraviesan el anillo de la división correspondiente del tendón perforado y luego llega a la falange distal. El pronador cuadrado abarca casi toda la longitud de la cara caudal del antebrazo. Sus fibras discurren ligeramente oblicuas desde el borde interóseo de la ulna hasta la superficie caudal y borde medial del radio.

En comparación con el Perro, en gato solo vale la pena mencionar pequeñas diferencias. El músculo braquiorradial está mejor desarrollado y constante. El músculo extensor digital lateral proporciona cuatro ramas tendinosas que se unen a las cuatro del extensor digital largo, por lo que ambos músculos terminan en los mismos dedos. El músculo pronador cuadrado está cubierto en gran parte por una gruesa lámina fibrosa que comienza en el tercio medio del radio y se refuerza en la cresta transversa de este hueso y luego se extiende sobre la superficie palmar del carpo.

Los músculos lumbricales son tres. Se originan en los tendones flexores destinados a los dedos II, III, IV y V. Cada uno de ellos es continuado por un tendón muy delgado que pasa medialmente del dedo III, IV o V y se inserta en la extremidad proximal y en medial de la falange proximal, o en la brida que el músculo interóseo delega al tendón extensor del dedo correspondiente. Los músculos interóseos son cuatro, cada uno de los cuales se ubica palmarmente de los huesos metacarpianos siendo gruesos, carnosos y en contacto entre sí. Cada uno de ellos es penniforme, formado por dos partes contiguas y casi simétricas, que juntas se originan en el extremo proximal de la superficie palmar del hueso metacarpiano y cada una de estas partes se inserta por un tendón corto y fuerte al hueso sesamoideo proximal correspondiente y se extiende por la falange proximal para alcanzar el tendón extensor del dedo. Los músculos del dedo I son tres. El abductor corto es delgado y está formado por fibras carnosas pálidas que terminan en un tendón débil. Se origina en la fascia palmar y se inserta en la superficie abaxial del extremo proximal de la falange proximal. El músculo flexor corto es un poco más ancho que el anterior, del cual discurre a lo largo del borde axial. Se origina en el ligamento palmar del carpo, cruza oblicuamente la cara palmar del metacarpiano I y se inserta en el hueso sesamoideo proximal en la superficie abaxial o en la parte adyacente de la falange proximal. El músculo aductor del dedo I es significativamente más ancho y grueso que los anteriores. Se origina del ligamento palmar del carpo, cubre el extremo proximal del



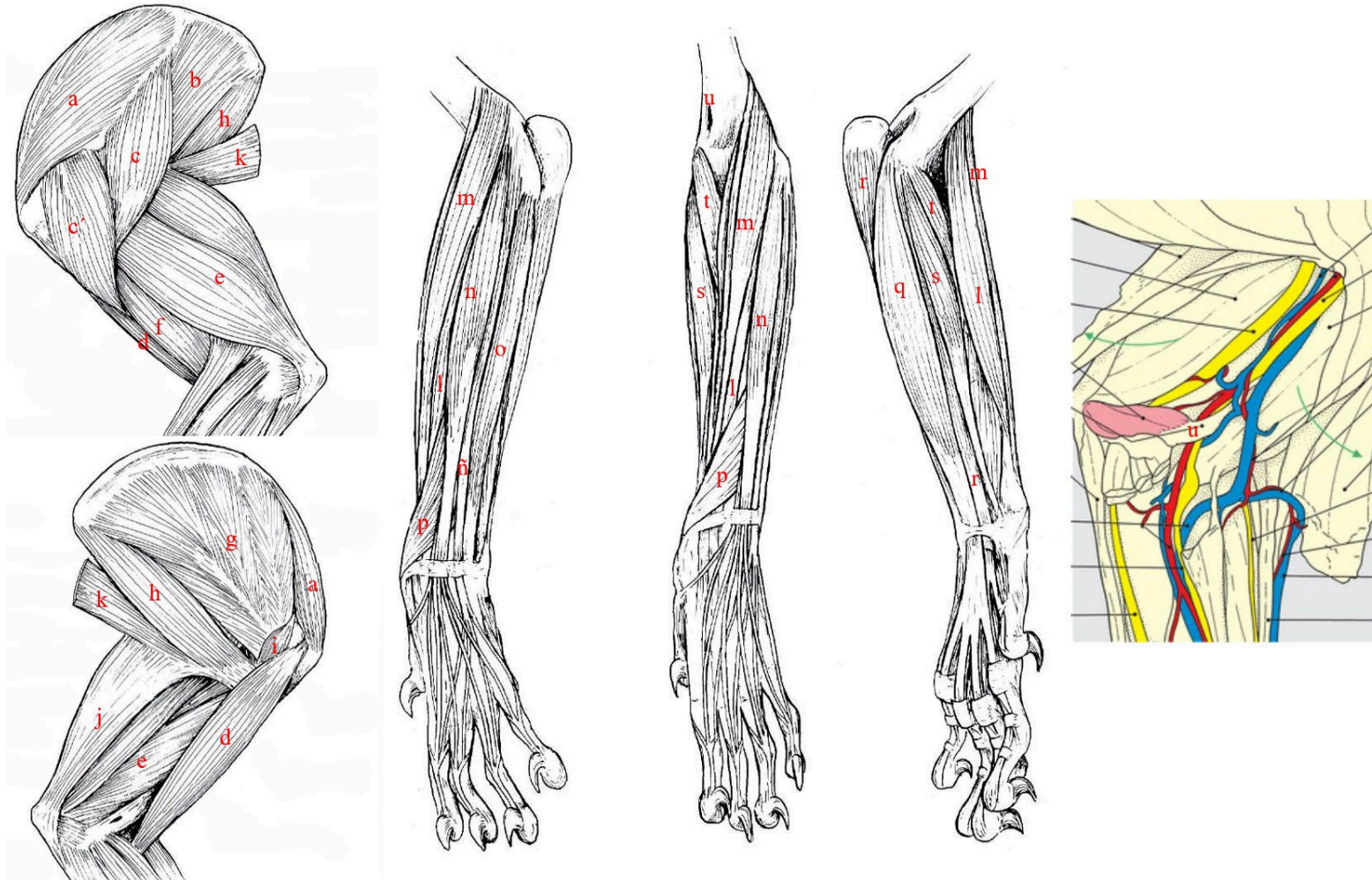
## Cátedra de Anatomía Descriptiva y Comparada 1<sup>era</sup> parte



músculo interóseo del dedo II y se inserta por un tendón corto en la superficie axial del extremo proximal de la falange proximal. Solo hay un músculo en el dedo II, además del interóseo de ese dedo. Es el aductor del dedo y desciende entre los músculos interósseos de los dedos II y III y termina en un pequeño tendón en el borde axial del extremo proximal de la falange proximal.

Los músculos del dedo V son cuatro. El músculo palmar corto es muy débil y se origina en el borde abaxial del tendón perforado del dedo V y se inserta en la superficie palmar del ligamento metacarpiano transverso superficial. El músculo abductor del dedo V tiene un pequeño cuerpo carnoso, insertado en el hueso carpo accesorio y un tendón aplanado que se inserta en el hueso sesamoideo proximal en la superficie abaxial del dedo V. El músculo flexor del dedo V, se origina sobre el ligamento que une el hueso carpo accesorio con el metacarpiano IV, discurre por su borde axial insertándose con él en un pequeño tendón. El músculo aductor del dedo V está oculto debajo de los tendones flexores de los dedos. Casi totalmente carnoso, se origina cerca del aductor del II. Luego cruza oblicuamente el músculo interóseo del dedo IV, desliza entre éste y el interóseo del dedo V y se inserta en el extremo distal del hueso metacarpiano V y en el extremo proximal de la falange proximal.

Figura 28 Músculo del miembro torácico del felino (vistas lateral, craneal y medial).



Referencias: a- m. supraespinoso, b- m. infraespinoso, c y c'- m. deltoides, d- m. bíceps braquial, e- m. tríceps braquial, f- m. braquial, g- m. subescapular, h- m. redondo mayor, i- m. coracobraquial, j- m. tensor de la fascia antebraquial, k- m. dorsal ancho, l- m. extensor carporadial, m- m. braquioradial, n- m. extensor digital común, ñ- m. extensor digital lateral, o- m. extensor carpo ulnar, p- m. extensor oblicuo del carpo, q- m. flexor digital superficial, r- m. flexor digital profundo, s- m. flexor carpoulnar, t- m. pronador redondo, u- foramen epicondíleo pasaje del nervio mediano y arteria braquial. Tomado y modificado de R. Barone, 2010.



## Cátedra de Anatomía Descriptiva y Comparada 1<sup>era</sup> parte



El plexo braquial suele recibir sus fibras de las ramas ventrales de C6, C7, C8 y T1. Aproximadamente en uno de cada tres individuos, hay una baja participación de C5, un poco más raramente de T2 y en uno de cada diez individuos hay participación de C5 y T2. El plexo no es compacto ya que está dividido en troncos que presentan variaciones en sus relaciones: no cruza el grupo de los músculos escalenos, sino que emerge ventral del borde del escaleno ventral y su parte caudal cubre a los vasos sanguíneos axilares delante de la primera costilla.

El nervio radial recibe sus fibras principalmente de C6, secundariamente de C7 y T1, excepcionalmente de T2. Intercambia en su origen algunos haces con los nervios axilar, mediano y cubital. Cruza la superficie lateral de la parte terminal de la arteria axilar y luego recorre el borde caudal de la arteria braquial, entre esta última y el tronco de los nervios mediano y cubital, antes de penetrar por debajo del músculo tríceps braquial. Su distribución no presenta particularidad alguna hasta su bifurcación terminal. Su rama profunda no tiene otra particularidad que su paso por debajo del músculo supinador (al que proporciona un haz), además de los músculos extensores del carpo y de los dedos, también inerva el músculo braquiorradial. La rama superficial emerge ventral al borde craneal de la cabeza lateral del tríceps braquial y se convierte en el nervio cutáneo lateral del antebrazo, inmediatamente dividido en dos ramas desiguales. La rama lateral, la más gruesa, emite inmediatamente una rama recurrente débil para la piel de la parte disto-caudal del brazo, rama que representa el nervio cutáneo lateral caudal del brazo. Las dos ramas del nervio cutáneo lateral del antebrazo descienden a ambos lados de la vena cefálica, junto con las dos arterias radiales superficiales. Se ramifican hacia la piel de la superficie laterodorsal del antebrazo y el carpo, se continúan distalmente como nervios digitales dorsales comunes.

El nervio musculocutáneo recibe sus fibras de C7, incidentalmente de C8 y más raramente de C6. Está tan unido a la raíz lateral del nervio mediano, no hay asa axilar. Después de emitir su rama muscular proximal, sigue a lo largo del brazo por el borde craneal de la arteria braquial, que la separa del nervio mediano (de la raíz medial), al que envía su una rama comunicante, justo por encima de la articulación del codo. A este nivel emite su rama muscular distal y es continuado por el nervio cutáneo medial del antebrazo. Este es delgado; después de haber evitado el tendón del bíceps braquial, se dirige al lado medial del músculo extensor radial del carpo y



## Cátedra de Anatomía Descriptiva y Comparada 1<sup>era</sup> parte



se distribuye con las arterias radiales superficiales a la piel de la parte dorsomedial del antebrazo, hasta el carpo.

Las dos raíces del nervio mediano están discurren separadas hasta las cercanías del codo, de modo que se considera a la raíz medial como el verdadero nervio mediano. Está unido al nervio cubital hasta la inserción humeral de los músculos redondo mayor y dorsal ancho. Los dos nervios se separan allí en un ángulo muy agudo y el mediano sigue el borde caudal de la arteria braquial, que lo separa del nervio cubital. Recibe cerca del codo la “rama comunicante del nervio musculocutáneo” (es decir, en realidad su raíz lateral). Así completado, pasa al borde craneolateral de la articulación del codo. Justo debajo de él, pasa con la arteria mediana entre el músculo pronador redondo y la parte proximal del radio, luego se insinúa entre este hueso y el músculo flexor carpo radial. Entra en el canal del carpo con la arteria mediana en el borde palmar medial del tendón del músculo flexor digital profundo. En su recorrido inerva además de los músculos pronador redondo y cuadrado.

Los nervios de la mano de la superficie dorsal pertenecen casi en su totalidad al nervio radial a través de las dos ramas del nervio cutáneo lateral del antebrazo. La rama medial, la más débil, pasa al borde medial del tendón terminal del músculo extensor carpo radial y luego discurre a lo largo del borde medial (abaxial) del hueso metacarpiano II. Se comporta como un nervio digital dorsal común I y se divide cerca de la base del metacarpiano I en una rama medial que forma el nervio digital propio dorsal abaxial I, y otra rama más gruesa que es el nervio digital propio dorsal abaxial. La rama lateral del nervio cutáneo lateral del antebrazo es mucho más gruesa desciende por dorsal del carpo cerca de la vena cefálica accesoria y su curso algo oblicuo lo conduce a la parte proximal del espacio intermetacarpiano IV, donde se continúa como el nervio digital dorsal común IV después de haber emitido incidentalmente los nervios digitales comunes dorsales II y III. Cada uno de los nervios digitales comunes termina en el espacio interdigital correspondiente por una bifurcación en dos nervios digitales propios dorsales, uno para cada dedo adyacente. La rama dorsal del nervio cubital corre a lo largo del borde dorsolateral del metacarpiano V y continúa hasta el borde correspondiente del dedo V como el nervio digital dorsal abaxial V. En palmar, la distribución del nervio cubital es más importante asegurada por las dos divisiones de su ramo palmar. La rama profunda emite los nervios metacarpianos palmares, destinados a



## Cátedra de Anatomía Descriptiva y Comparada 1<sup>era</sup> parte



los músculos interóseos, lumbricales y músculos del dedo V. A nivel de las articulaciones metacarpofalángicas, cada una de ellas se une al correspondiente nervio digital común palmar. La rama superficial emite primero una rama delgada que desciende hasta el borde palmar lateral del metacarpiano V y continúa como el nervio digital palmar abaxial V. Luego continúa entre los tendones flexores de los dedos IV y V como el nervio digital palmar común IV, que se ramifica antes de alcanzar el espacio interdigital en el nervio digital palmar propio axial V y el nervio digital palmar propio abaxial IV. Los otros nervios digitales palmares surgen del nervio mediano. Este ha emitido al nivel del carpo el nervio digital común palmar III (rama lateral), que desciende entre los tendones flexores de los dedos III y IV, se continúa como nervios palmar axial III y IV. La "rama medial" es en realidad la verdadera parte terminal del nervio mediano que a la salida del canal del carpo se continúa como nervio digital palmar abaxial I y II e inmediatamente después se divide en el nervio digital palmar común I que se divide casi inmediatamente para dar los nervios digitales palmar I axial y II abaxial propios. Luego cruza oblicuamente en la superficie los tendones flexores del dedo II para continuar como nervio digital palmar común II, que termina en los nervios digitales palmares propios II axial y III abaxial. Cada uno de los nervios digitales comunes II, III y IV recibe antes de su división en nervios digitales propios la terminación del nervio metacarpiano del mismo rango. Cada nervio digital palmar propio desciende hasta el borde de los tendones flexores de los dedos en compañía de los vasos homónimos. En su origen o en la parte terminal del nervio digital común emite una fina rama para la almohadilla metacarpiano, mientras que el propio nervio digital se agota en las almohadillas digitales y el corion ungueal.

### *Felino*

El nervio mediano discurre con la arteria braquial por el foramen supraepicondíleo.

### *Equino*

El músculo deltoides carece de una parte acromial y se reduce a su parte escapular. Su cuerpo carnoso es relativamente delgado, extendiéndose dorsalmente en dos ramas que enmarcan una gran aponeurosis. La rama craneal, la más corta se inserta en tuberosidad de la espina escapular y la rama caudal asciende hacia el ángulo caudal de la escápula, imprimiéndose en el origen de los músculos redondo menor y tríceps



## Cátedra de Anatomía Descriptiva y Comparada 1<sup>era</sup> parte



braquial. La aponeurosis de la que proceden las dos ramas se origina en la tuberosidad de la espina escapular, en la parte dorsal de esta espina, en el borde dorsal de la escápula y en la cara lateral de su cartílago, así como en el del ángulo caudal de este hueso. El tendón terminal es ancho y fuerte y la tuberosidad deltoidea que lo recibe es particularmente prominente. El músculo coracobraquial se origina con un tendón largo y el vientre carnoso se divide en dos partes, una proximal profunda, corta y delgada, la otra distal superficial, larga y gruesa. La primera se inserta dorsal de la tuberosidad, mientras que la otra lo hace distal a este tubérculo.

El músculo bíceps braquial es prismático en su parte media y conoide en cada extremo. Su cuerpo carnoso se mezcla con múltiples y fuertes láminas fibrosas, la más importante de las cuales constituye un cordón para limitar la extensión, éste continúa el tendón proximal a lo largo de toda la longitud del músculo y a través del lacertus fibrosus y el tendón distal, uniendo así los ángulos articulares del hombro y el codo. El tendón proximal tiene una textura fibrocartilaginosa. Su bolsa subtendinosa es independiente. El lacertus fibrosus se extiende por la fascia antebraquial en la superficie del músculo extensor carpo radial y la vena cefálica discurre por la superficie de esta banda, que cruza muy oblicuamente ya la altura de la cual es fácilmente perceptible bajo la piel. El músculo tríceps braquial tiene tres cabezas; está extremadamente desarrollado, especialmente por su cabeza larga.

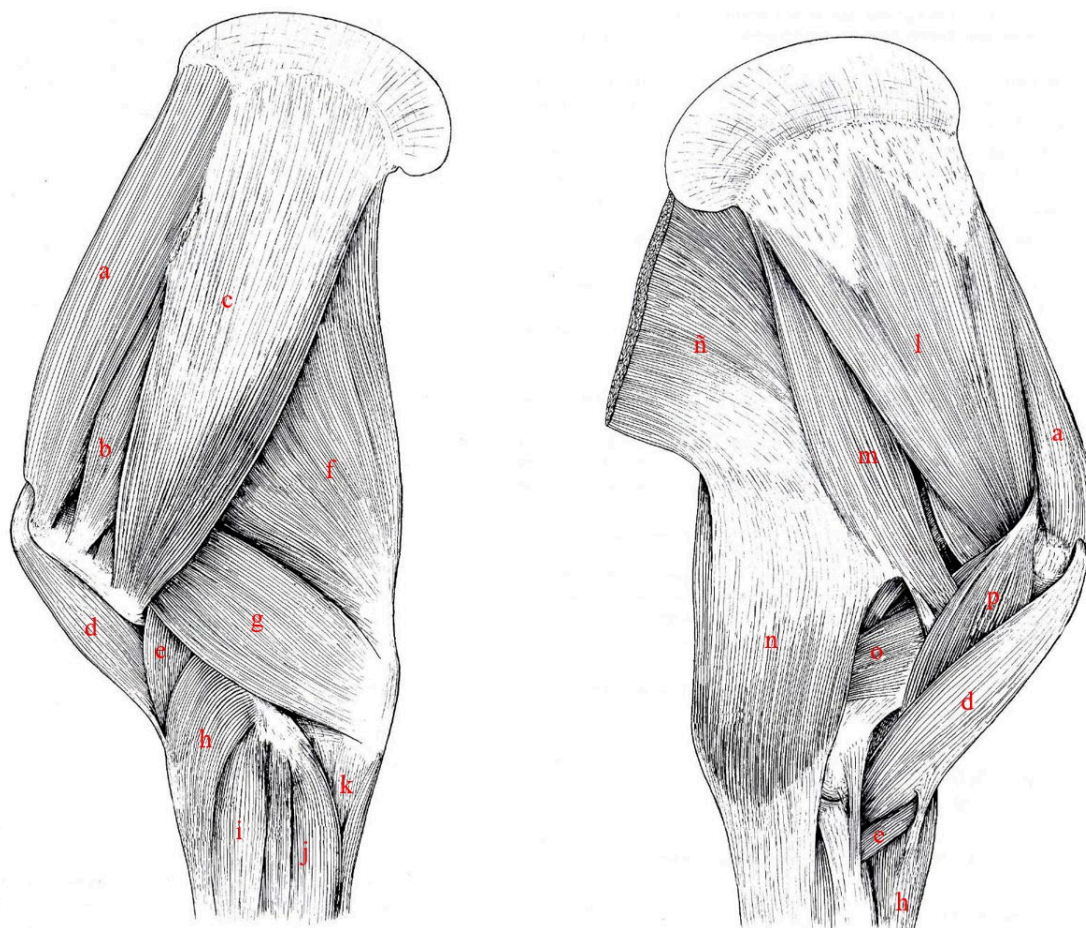
En la región dorsal del antebrazo se presentan cuatro músculos: extensor carpo radial, extensor digital común, extensor digital lateral y extensor oblicuo carpo. El músculo extensor carpo radial es el más grande y el más medial de todos cubriendo casi toda la superficie dorsal del radio. Su tendón se aplana y discurre en su propia vaina fibrosa sobre la superficie dorsal del carpo con la vaina sinovial que lo envuelve en esta vaina se extiende hasta ocho o diez centímetros proximalmente al carpo y termina distalmente al nivel de la segunda fila de los huesos del carpo. Luego una bolsa sinovial (B. subtendinea m. extensoris carpi radialis) separa el tendón de la cápsula articular dorsal del carpo y la articulación carpometacarpiana. El tendón del extensor digital común pasa sobre la superficie dorsal del carpo en su propia vaina fibrosa, provista de una vaina sinovial que llega hasta cinco o seis centímetros proximal del carpo, este tendón se ensancha al llegar a la articulación metacarpofalángica donde está provisto de una bolsa sinovial (B. subtendinea m. extensoris digitorum communis), distalmente se ensancha y engrosa considerablemente en la cara dorsal de las falanges y recibe en cada uno de sus bordes, en el extremo distal de la falange proximal, la ramas

correspondientes del ligamento interóseo. Toma el camino de inserción en el lado dorsal de la falange media y termina en el proceso extensorio de la falange distal.

La región palmar del antebrazo incluye cinco músculos: extensor carpo ulnar, flexor carpo ulnar, flexor carpo radial, flexor digital superficial y flexor digital profundo.

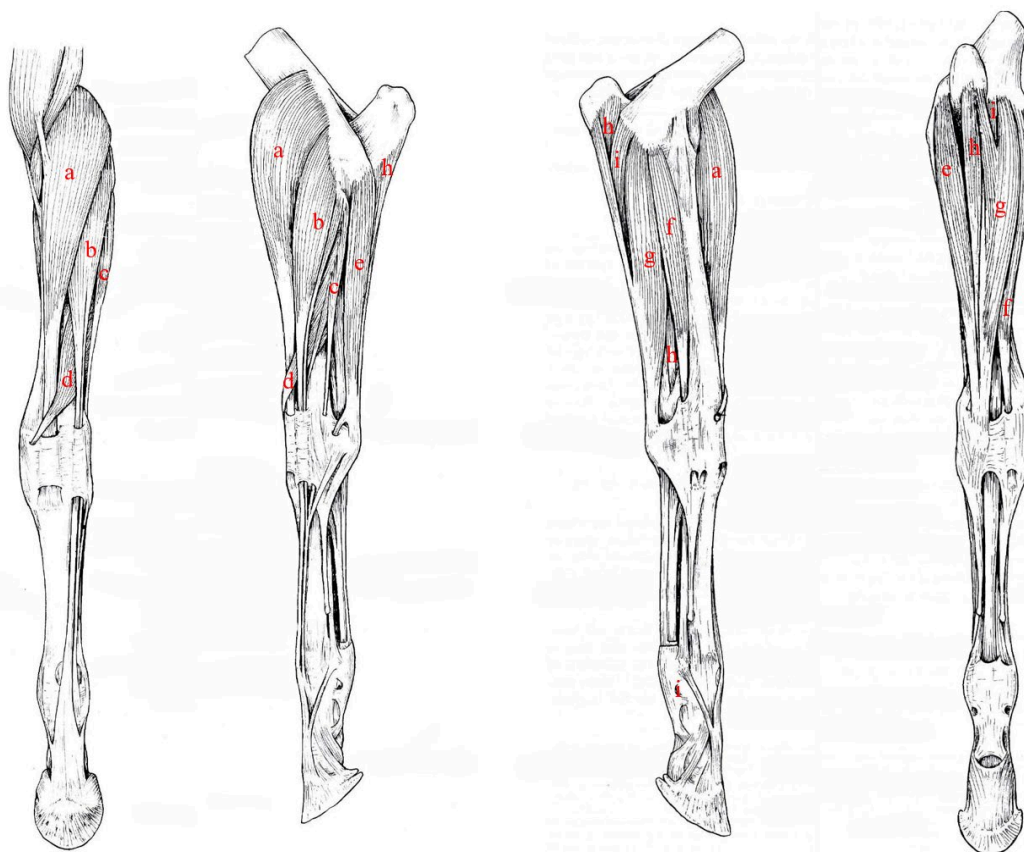
El músculo interóseo del dedo III es fibroso y muy desarrollado, por esta característica se lo denomina ligamento suspensor del menudillo o interóseo (descrito en Artrología). Además, hay dos músculos interóseos rudimentarios que corresponden con el desarrollo de los huesos metacarpianos II y IV. Cada uno de ellos está ubicado en el lado axial del hueso metacarpiano correspondiente y tiene un cuerpo carnoso muy delicado, continuado por un largo tendón filiforme. Este último desciende hasta el menudillo y se inserta en el tendón del extensor digital común o el ligamento interóseo en dorsal.

Figura 29 Músculos del miembro torácico del equino (vistas lateral y medial).



Referencias: a- m. supraespinoso, b- m. infraespinoso, c- m. deltoides, d- m. bíceps braquial, e- m. braquial, f- m. tríceps braquial (cabeza larga), g- m. tríceps braquial (cabeza lateral), h- m. extensor carporadial, i- m. extensor digital común, j- m. extensor carpoulnar, k- m. flexor digital profundo, l- m. subescapular, m- m. redondo mayor, n- m. tensor de la fascia antibraquial, ñ- m. dorsal ancho, o- m. tríceps braquial (cabeza medial), p- m. coracobraquial. Tomado y modificado de R. Barone, 2010.

Figura 30 Músculos del miembro pélvico equino en diferentes planos de disección (vistas lateral y craneal).



Referencias: a- m. extensor carporadial, b- m. extensor digital común, c- m. extensor digital lateral, d- m. extensor oblicuo del carpo, e- m. extensor carpoulnar, f- m. flexor digital superficial, g- m. flexor carpoulnar, h- m. flexor digital profundo. Tomado y modificado de R. Barone, 2010

El plexo braquial recibe sus fibras de los nervios C6 a T2; la participación de C6 es baja al igual que la de T2. El plexo posee forma de lámina gruesa que emerge entre los músculos escalenos ventral y medio. Sus troncos se encuentran unidas lateralmente en la primera costilla por la arteria y la vena axilares, que discurren ventralmente al escaleno medio.

El nervio musculocutáneo recibe sus fibras de C6, y especialmente de C7 y C8. Unido primero a la raíz lateral del nervio mediano, entra con él en la constitución del asa axilar y debajo de este asa, emite su rama proximal, luego discurre entre las dos ramas del músculo coracobraquial al que da filamentos antes de dividirse en varias ramas divergentes que se sumergen en el músculo bíceps braquial. Distal del asa axilar, el nervio musculocutáneo queda fusionado con el nervio mediano, relacionado a su borde craneal hasta el tercio distal del brazo. Luego pasa profundo al bíceps braquial, entre este y el músculo braquial para volverse superficial en lateral del codo. Después se



## Cátedra de Anatomía Descriptiva y Comparada 1<sup>era</sup> parte



convierte en el nervio cutáneo medial del antebrazo que se distribuye a una superficie cutánea limitada caudalmente por una línea que va del olécranon hasta la proyección del hueso carpo accesorio, cranealmente por la zona del nervio cutáneo craneal del antebrazo y prolongada en la mano sobre la mitad medial de la cara dorsal del hueso metacarpiario III hasta el nivel de la articulación metacarpo-falángica.

El nervio mediano, no tiene distribución cutánea en el antebrazo y sus ramas musculares más importantes se desprenden en proximal del antebrazo en un haz que penetra con el tronco del nervio debajo del flexor carpo radial.

La distribución cutánea del nervio cubital es muy extensa y pertenece sobre todo a su rama cutánea caudal del antebrazo, la sensibilidad es detectable desde el codo en toda la región caudal del antebrazo, medialmente al borde medial del radio y lateralmente al borde craneal del músculo extensor carpo ulnar. Esta superficie se extiende distal del carpo en casi toda la superficie de la mano, a excepción de una ancha banda cutánea que recubre el tendón del extensor digital común hasta la articulación metacarpofalángica.

Los nervios de la mano muestran un menor desarrollo en la superficie dorsal y son complementados en gran parte por los de la superficie palmar, que son voluminosos. Los nervios digitales dorsales están ausentes. Son reemplazados en la mitad dorso-medial del carpo y metacarpo por las últimas ramificaciones del nervio cutáneo medial del antebrazo (derivadas del nervio musculocutáneo) y en la mitad dorso-lateral por las del nervio cutáneo caudal del antebrazo (nervio cubital) e inconstantemente por las del nervio cutáneo lateral del antebrazo (n. radial). De los nervios metacarpianos dorsales, sólo está presente el lateral, que proviene de la rama dorsal del nervio cubital.

Los nervios digitales comunes palmares son fuertes. Son aquí más comúnmente llamados nervios palmares (Nn. palmares), uno medial (II) y el otro lateral (III). El nervio palmar medial es la rama medial de la división terminal del nervio mediano. Unido a lo largo de todo su curso al borde palmar de la arteria mediana y luego a la arteria digital común II, desciende al borde medial del tendón del m. flexor digital profundo, en la vaina del carpo palmar y luego debajo de la fascia metacarpiana palmar (donde es accesible a las inyecciones anestésicas). Un poco por encima de la articulación metacarpofalángica, termina en el nervio digital propio medial, que lo continúa, al nivel de la emisión de la rama dorsal de este último. En su camino, emitió múltiples redes para la piel y para los tendones de los músculos flexores del dedo. El nervio palmar lateral surge, como ya se dijo, de la unión de la rama lateral del nervio mediano y la rama palmar superficial del nervio cubital. Cada nervio digital propio es



## Cátedra de Anatomía Descriptiva y Comparada 1<sup>era</sup> parte



palmar y compensa la ausencia de un nervio digital dorsal emitiendo una rama dorsal, que constituye la primera de sus ramas colaterales. Sigue directamente al nervio palmar (digital común) correspondiente un poco por encima de la articulación metacarpofalángica, la emisión de la rama dorsal marca el límite entre los dos nervios.

### *Rumiantes*

El músculo subescapular se divide en tres partes, la parte media, la más ancha y larga, llega hasta el cartílago de la escápula. Está cubierto por una aponeurosis que continúa distalmente por el fuerte tendón inserción. Este está enmarcado por las dos partes restantes, que son carnosas y tienden a cubrirlo, la parte craneal deja al descubierto en las cercanías del ángulo craneal de la escápula una gran superficie de inserción para el músculo serrato ventral del cuello y la parte caudal, asciende hasta el ángulo caudal del hueso y forma con la parte media un intersticio alargado por el que se une en su inserción el tendón del músculo serrato ventral del tórax. El músculo coracobraquial es relativamente débil, pero está dispuesto como en los équidos.

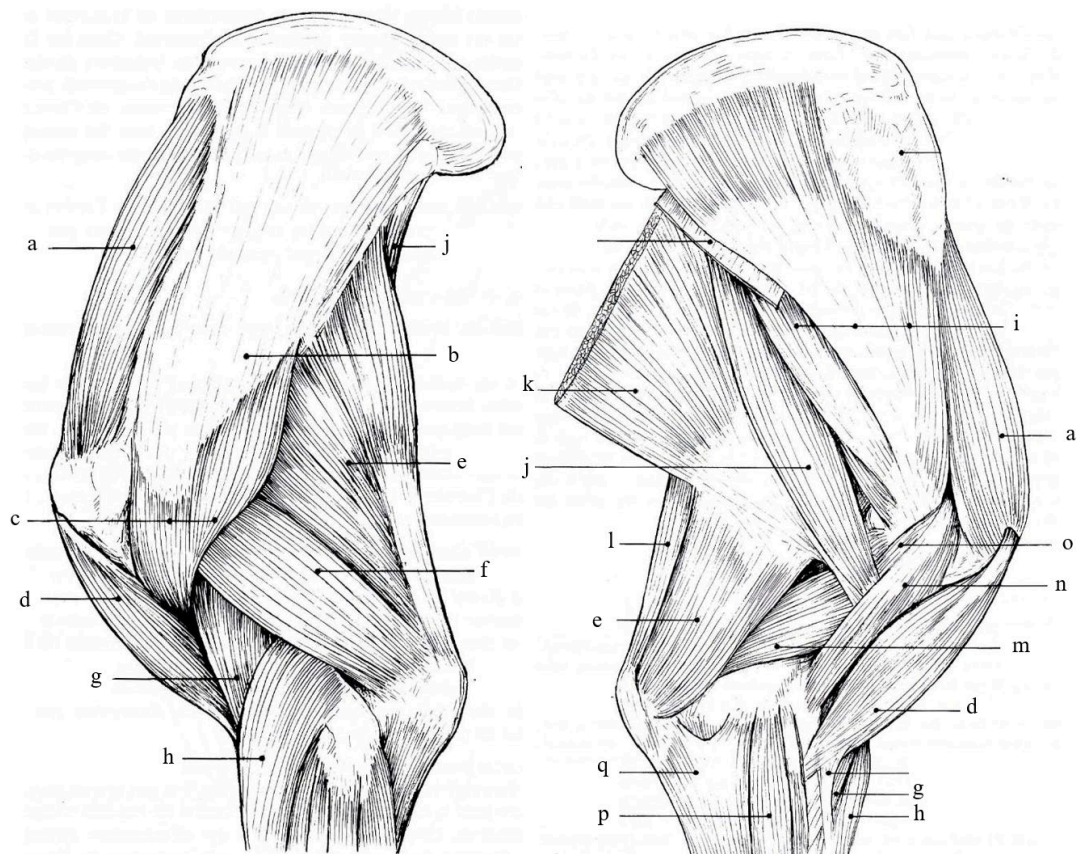
El músculo bíceps braquial tiene menos intersecciones tendinosas que en los équidos. A veces se puede dividir en dos partes paralelas fusionadas en sus extremos (una disposición que es normal en los camellos). El tendón proximal, un poco aplanado y no bilobulado en su cara profunda, presenta sólo un débil nódulo fibrocartilaginoso. Su bolsa sinovial es amplia y suele comunicarse, en el borde proximal del surco intertubercular, con la sinovial escapulohumeral. Solo hay un rudimento del cordón del bíceps, y el lacertus fibrosus es delgado, mal delimitado.

El tendón terminal está revestido con una expansión carnosa que une la cara medial del codo con el remanente fibroso del músculo pronador redondo. El músculo braquial se parece al del caballo; termina solo en el radio. El músculo tríceps braquial está dispuesto como en Equidae y tiene solo tres cabezas. La cabeza larga no termina solo en la tuberosidad del olécranon; también se extiende por su cara medial, cubriendo la terminación de la cabeza medial. Este último es más fuerte que en los équidos y se eleva más alto en el húmero, insinuándose debajo del extremo de los músculos dorsal ancho y redondo mayor. La cabeza lateral extiende su terminación hasta el tercio medio de la cara lateral del olécranon. El músculo ancóneo es muy grueso y se adhiere de manera bastante íntima a la cabeza lateral del tríceps, que se desborda poco por el lado del codo. El músculo tensor de la fascia antebraquial es estrecho, reducido a una banda larga y carnosa que corre medialmente a lo largo del borde caudal de la cabeza larga del tríceps

y se extiende desde el ángulo caudal de la escápula hasta el borde caudal del olécranon. Ha perdido su conexión característica con el músculo dorsal ancho, al menos en apariencia. Solo representa la parte caudal de la del Caballo. El resto del músculo en realidad estaba unido por la cabeza larga del tríceps. Es este último, en efecto, el que recibe la delgada lámina aponeurótica delegada por la terminación del músculo dorsal ancho y su expansión distal que recubre la terminación de la cabeza medial del tríceps reproduce la disposición del músculo tensor de la fascia antebraquial de équidos.

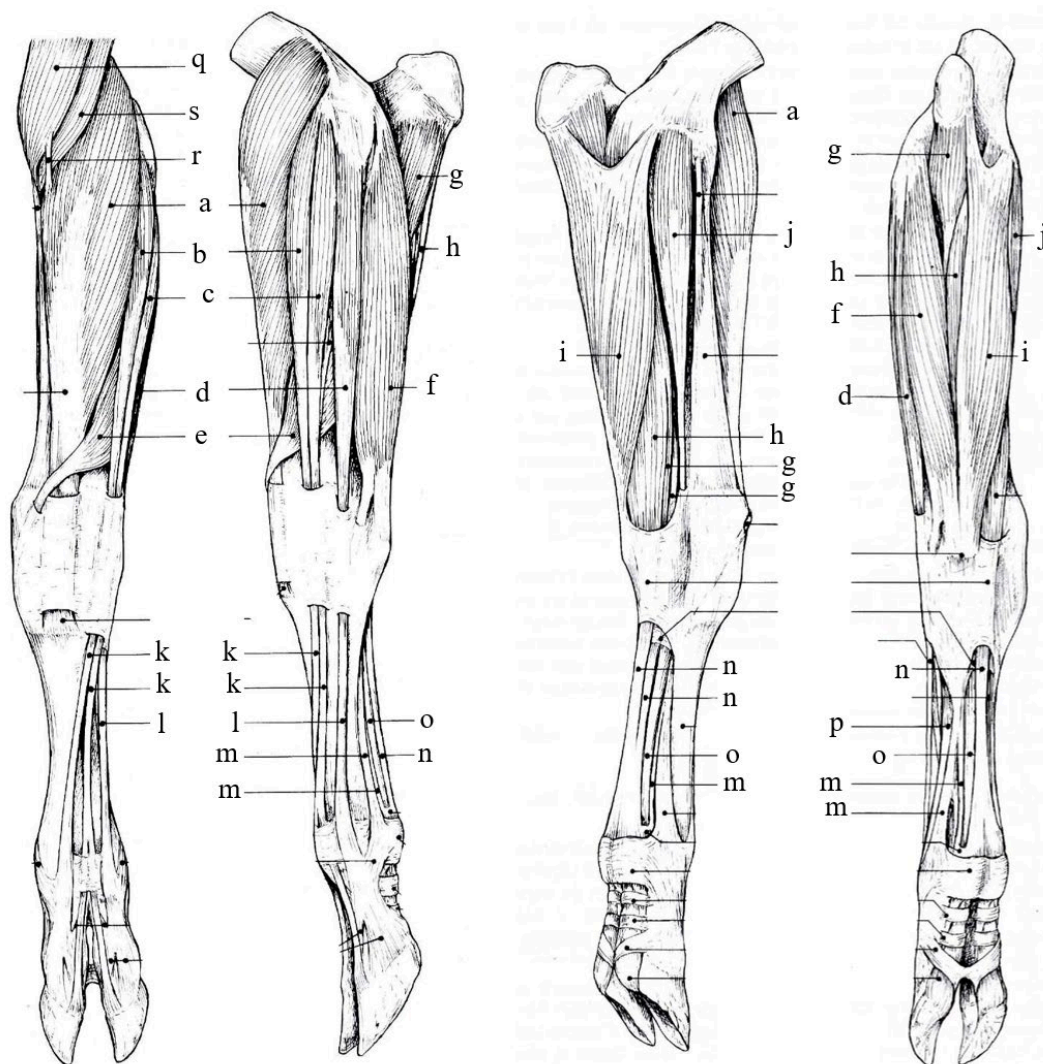
Los rumiantes presentan músculos interóseos de los dedos III y IV, casi totalmente fibrosos y fusionados en una lámina fibrosa densa mezclada con algunas fibras musculares.

*Figura 31 Músculo del miembro torácico del bovino (vistas lateral y medial).*



Referencias: a- m. supraespinoso, b- m. infraespinoso, c- m. deltoides, d- m. bíceps braquial, e- m. tríceps braquial (cabeza larga), f- m. tríceps braquial (cabeza lateral), g- m. braquial, h- m. extensor carporadial, i- m. subescapular, j- m. redondo mayor, k- m. dorsal ancho, l- m. tensor de la fascia antebraquial, m- m. tríceps braquial (cabeza medial), n- m. coracobraquial (porción larga), o- m. coracobraquial (porción corta), p- m. flexor carporadial, q- m. flexor carpoulnar. Tomado y modificado de R. Barone, 2010.

Figura 32 Músculo del miembro torácico del bovino (vistas craneal, lateral, medial y caudal)



Referencias: a- m. extensor carporadial, b- m. extensor digital común, c- m. extensor digital común, d- m. extensor digital lateral, e- m. extensor oblicuo del carpo, f- m. extensor carpoulnar, g- m. flexor digital profundo, h- flexor digital superficial, i- m. flexor carpoulnar, j- m. flexor carporadial, k- tendón m. extensor digital común, l- tendón del m. extensor digital lateral, m- Ligamento suspensor del menudillo, n- tendón del m. flexor digital superficial, o- tendón del m. flexor digital profundo, p- Ligamento suspensor del menudillo. Tomado y modificado de R. Barone, 2010.

El plexo braquial recibe sus raíces de las ramas ventrales de los tres últimos nervios cervicales y del primero torácico, es menos compacto en relación al equino y con troncos bien diferenciados.

Los nervios subescapulares tienen varios puntos de origen: a) sólo uno surge directamente del plexo; se une a la parte distal de la cara medial del músculo subescapular; b) una rama más delgada se ramifica desde la parte inicial del nervio



## Cátedra de Anatomía Descriptiva y Comparada 1<sup>era</sup> parte



supraescapular hasta el borde craneal de este músculo y c) una rama más fuerte se origina en el nervio toracodorsal y se distribuye al borde caudal del mismo músculo, así como a través de una rama particular al músculo redondo mayor (“nervio redondo mayor”).

Los nervios de la mano presentan frecuentes e importantes variaciones individuales y nos limitaremos a las disposiciones más habituales. Están bien desarrollados en ambas superficies de la mano. En dorsal se presentan los nervios digitales dorsales comunes II y III, que provienen de los troncos nerviosos cutáneo, lateral y medial del antebrazo y el nervio digital dorsal común IV, que se continúa de la rama dorsal del nervio cubital. El nervio digital dorsal común III, es subcutáneo, es fácilmente accesible a este nivel para inyecciones anestésicas. Emite el nervio digital dorsal común II y continúa cerca de los tendones hasta cerca del espacio interdigital, donde termina en los dos nervios digitales propios dorsales axiales, uno para el dedo III y el otro para el dedo IV.

En la superficie palmar, dos fuertes nervios palmares, uno medial y otro lateral, proporcionan la mayor parte de la inervación, estando representados los nervios metacarpianos palmares por las divisiones de la rama profunda del nervio cubital. Los nervios digitales comunes palmares se forman hacia el tercio distal del metacarpo. A cada lado siguen un tronco que desciende sobre el borde correspondiente de los tendones flexores de los dedos. El nervio palmar medial es la continuación del nervio mediano, en el tercio medio del metacarpo, emite una rama lateral que puede considerarse como una raíz del nervio digital común palmar IV, distalmente emite una rama el nervio digital común palmar II. El nervio digital común palmar III, se bifurca en un ángulo muy agudo para formar los nervios digitales propios palmares axiales de los dedos III y IV. El "nervio palmar lateral" es la continuación de la rama superficial del nervio cubital y da origen al nervio digital palmar común IV que se continúa como nervio digital propio abaxial IV.

### *Cerdo*

El músculo supraespinoso es muy grande y se extiende mucho más allá del borde craneal de la escápula y se inserta en el tubérculo mayor, por un tendón muy fuerte que cubre toda esta proyección y tiene una pequeña bolsa sinovial (B. subtendinea m. .supraspinati) y se encuentra cubierto por la inserción del músculo subclavio.

El músculo bíceps braquial es en casi su totalidad carnoso. Su tendón de origen es cilíndrico al principio cubierto por la cápsula de la articulación escapulohumeral, luego



## Cátedra de Anatomía Descriptiva y Comparada 1<sup>era</sup> parte



se desliza hacia el surco intertubercular del húmero sobre una vaina sinovial que depende de la articulación. El tendón de inserción se divide en dos ramas, una corta va a la tuberosidad del radio, mientras que la otra, se desliza hacia la cara medial del cuello de este hueso, pasa por debajo del músculo pronador redondo y llega a la base del olécranon (lo mismo ocurre con el músculo braquial). El músculo tríceps braquial tiene cuatro cabezas en los pequeños rumiantes. El músculo ancóneo está muy desarrollado y sobresale a los laterales del codo, tanto por debajo de la cabeza medial como por debajo de la cabeza lateral del tríceps.

La región antebraquial dorsal incluye los músculos extensor carpo radial, extensor oblicuo del carpo, extensor digital medial, extensor digital largo y extensor digital lateral. El músculo extensor medial del dedo (III) ubica su vientre carnoso entre el del extensor carpo radial, que lo cubre en parte, y el del extensor digital común. Se sitúa en el borde medial del músculo extensor digital común, al que acompaña. Ambos pasan dorsal del carpo en la misma vaina fibrosa, donde están revestidos por una vaina sinovial común. Los dos tendones divergen en un ángulo muy agudo en el metacarpo. La región palmar del antebrazo presenta los mismos músculos que el equino. Sin embargo, el pronador redondo es constante, representado por fibras carnosas mezcladas con abundante tejido fibroso: constituye el haz intermedio del ligamento colateral medial del codo,

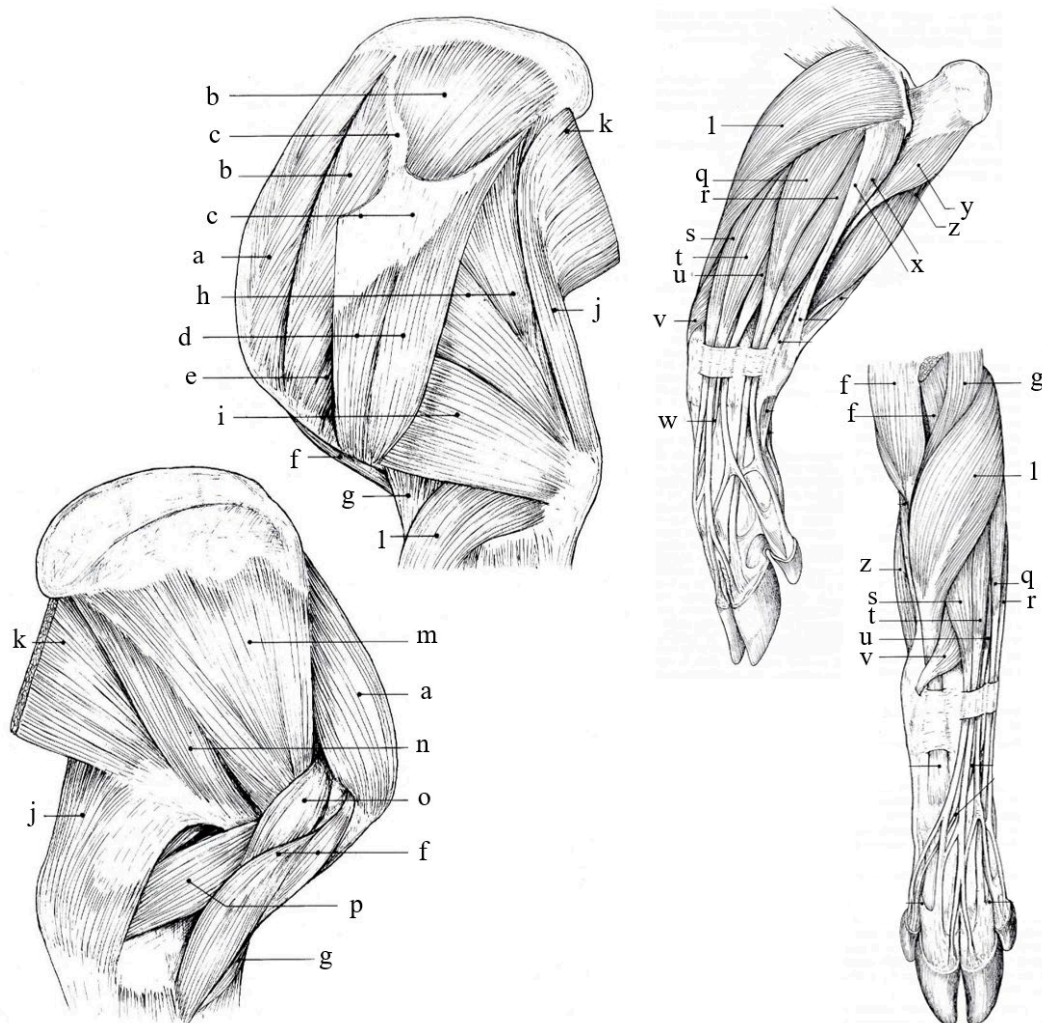
La región dorsal del antebrazo presenta relativamente muchos músculos: extensor carpo radial, extensor oblicuo del carpo, extensor medial del dedo II, dedos extensores mediales de los dedos III y IV, extensores digitales laterales (estos tres últimos músculos representan el extensor digital lateral de la especie anterior). La región palmar presenta los mismos músculos que los rumiantes. Hay un músculo pronador redondo dispuesto como en los rumiantes, pero más fuerte y más largo, que desciende hasta el tercio distal del borde medial del radio.

Los músculos lumbricales normalmente están ausentes y hay cuatro músculos interóseos, uno por hueso metacarpiano.

El plexo braquial recibe sus raíces de las ramas ventrales de los últimos cuatro nervios cervicales y el primero torácico. La participación de C5 es débil. Las siguientes raíces están parcialmente formadas por haces de fibras que pasan a través del músculo escaleno medio y el borde ventral del escaleno dorsal antes de formar los troncos principales, que pasan entre los músculos escalenos medio y ventral.

Los nervios de la mano en la cara dorsal están más desarrollados en proporción. El nervio radial proporciona la mayor parte de la inervación por su rama superficial.

Figura 33 Músculo del miembro torácico del porcino.



Referencias: a- m. supraespinoso, b- m. infraespinoso, c- aponeurosis m. deltoides, d-m. deltoides, e- m. redondo menor, f- m. bíceps braquial, g- m. braquial, h- m. tríceps braquial (cabeza larga), i- m. tríceps braquial (cabeza lateral), j- m. tensor de la fascia antebraquial, k- m. dorsal ancho, l- m. extensor carpo radial, m- m. subescapular, n- m. redondo mayor, o- m. coracobraquial, p- m. tríceps braquial (cabeza medial), q y r- m. extensor digital lateral, s, t y u- m. extensor digital común, v- m. extensor oblicuo del carpo, x- m. flexor carpoulnar, y- m. flexor digital profundo (cabeza ulnar), z - m. flexor digital profundo (cabeza humeral). Tomado y modificado de R. Barone, 2010.

### Conejo

El músculo deltoides presenta una parte acromial unida al proceso hamatus de la escápula y al borde ventral del proceso supra hamatus y una parte escapular muy delgada, que pasa por debajo del proceso supra hamatus para unirse al anterior e



## Cátedra de Anatomía Descriptiva y Comparada 1<sup>era</sup> parte



insertarse con él. El músculo supraespinoso está completamente cubierto por el músculo subclavio.

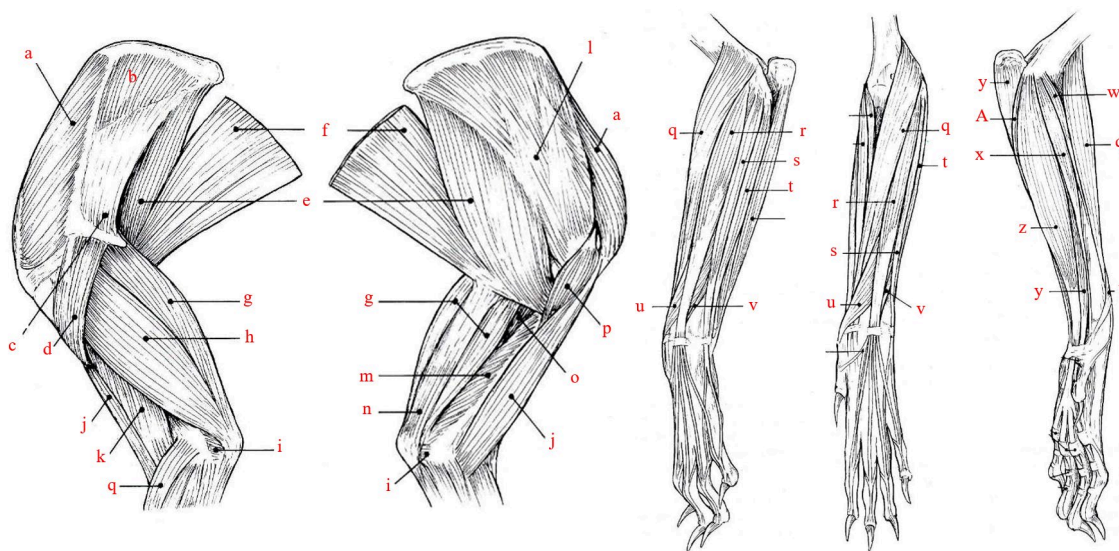
El músculo tríceps braquial tiene cuatro cabezas. La cabeza larga es gruesa pero estrecha y fusiforme, muy parecida a la del Gato. Su tendón original está unido al tubérculo infraglenoideo y al cuello de la escápula. La cabeza medial es larga y estrecha, relativamente gruesa y completamente distinta de las dos anteriores (es de un color más oscuro). El músculo ancóneo está dispuesto como en el Gato.

En la región dorsal del antebrazo no presenta músculo braquiorradial. El músculo extensor digital lateral se divide en dos músculos paralelos, unidos sólo en su origen: un extensor de dedo V y un extensor de dedo IV, cuyos tendones discurren en una misma vaina fibrosa en el borde lateral del carpo y luego se separan para unirse, cerca del extremo distal de sus respectivos dedos a las ramas correspondientes del extensor digital común.

En la región palmar del antebrazo el músculo pronador redondo está representado por una brida muy delgada, en parte fibrosa, que discurre a lo largo de la mitad proximal del borde medial del radio. No presenta músculo pronador cuadrado.

Hay tres músculos lumbricales y cuatro músculos interóseos, dispuestos como en carnívoros. Los músculos del pulgar están prácticamente ausentes, representados sólo por un haz muy delgado ubicado en el borde axial del hueso metacarpiano I y comparable a un flexor corto. No hay músculo propio del dedo índice. En el dedo V tiene tres músculos pequeños: un abductor del dedo V bien desarrollado y carnoso, un flexor de dedo V y un aductor del dedo V, dispuestos de manera muy similar a los carnívoros.

Figura 34 Músculo del miembro pélvico del conejo.



Referencias: a- m. supraespinoso, b- m. infraespinoso, c- m. deltoides (porción escapular), d- m. deltoides (porción acromial), e- m. redondo mayor, f- m. dorsal ancho, g- m. tríceps braquial (cabeza larga), h- m. tríceps braquial (cabeza lateral), i- m. ancóneo, j- m. bíceps braquial, k- m. braquial, l- m. subescapular, m- m. tríceps braquial (cabeza medial), n- m. tensor de la fascia antebraquial, o- m. tríceps braquial (cabeza accesoria), p- m. coracobraquial, q- m. extensor carporadial, r- m. extensor digital común, s- m. extensor digital lateral, t- m. extensor carpoulnar, u- m. extensor oblicuo del carpo, v- extensor del dedo II, w- m. pronador redondo, x- m. flexor carporadial, y- m. flexor digital profundo z- m. flexor digital superficial. Tomado y modificado de R. Barone, 2010.

El plexo braquial recibe sus raíces de las ramas ventrales de C6, C7, C8 y T1, se forma en el borde ventral del escaleno ventral, donde cubre el origen de la arteria axilar, que luego pasa entre sus ramas.



Cátedra de Anatomía Descriptiva y  
Comparada 1<sup>era</sup> parte



BIBLIOGRAFÍA

- Barone, R. (2010). *Anatomie Comparee des mamiferes domestiques. Tome second Arthtologie et Myologie* (Quinta ed). Editions Vigot Frères.
- Budras, K.-D., Sack, W. O., Horowitz, A., & Berg, R. (2009). *Anatomy of the Horse* (Fifth Edit). Schlütersche Verlagsgesellschaft mbH & Co. KG.
- International Committee on Veterinary Gross Anatomical Nomenclature (I.C.V.G.A.N.). (2017). *Nomina Anatomica Veterinaria* (Sixth Edit). Editorial Committee Hanover (Germany), Ghent (Belgium), Columbia, MO (U.S.A.), Rio de Janeiro (Brazil). With permission of the World Association of Veterinary Anatomists (W.A.V.A.).