

AVALIAÇÃO COMPARATIVA DA EFICIÊNCIA ODONTOMÉTRICA DA RADIOGRAFIA DIGITAL EM RELAÇÃO AO SISTEMA CONVENCIONAL

Britto Machado, M.L.B.B.L. * ; Ricardo,A.L.F. ** ; Machado, M.E.L. ***

*Especialista, Mestre e Doutora em Endodontia pela FOU SP
Profa Titular da Disciplina de Endodontia da Faculdade de Odontologia da UCCB e UNICSUL
Profa. Efectiva do Curso de Especialização em Endodontia na FO Rosáio - Argentina
leticiabrittomachado@globo.com.br

**Mestranda em Endodontia pela UCCB
Professora assistente da Disciplina de Endodontia da Faculdade de Odontologia da UNICSUL
anaricardo@uol.com.br

***Prof. Associado da FOU SP
Coordenador do Curso de Mestrado em Endodontia da FOUCCB; Prof. Efectivo do Curso
de Especialização em Endodontia na FO Rosáio - Argentina
melmacha@osite.com.br

Unitermos: Odontometria, Radiografia, Radiovisiografia, Tratamento Endodontico

RESUMO

Este trabalho tem como objetivo avaliar a eficiência odontométrica da radiografia digital comparada ao sistema convencional . Foram realizados em incisivos, caninos, pré – molares e molares superiores com ápice fechado. Os dentes foram hidratados em soro fisiológico por um período mínimo de 72 horas. Foram montados num manequim odontológico em seus respectivos “alvéolos”. Logo após foram submetidos a duas técnicas radiográficas: radiografia convencional pela técnica do paralelismo com auxílio de

posicionador e radiografia digital. Através das radiografias de diagnóstico foi escolhido o instrumento da odontometria (lima tipo K), que foi levado ao canal com a medida comprimento aparente do dente 1mm aquém do vértice radiográfico, denominado comprimento real de trabalho. A lima foi posicionada adequadamente ao bordo da coroa. A medida do vértice radiográfico à ponta do instrumento foi realizada na radiografia convencional com auxílio da régua plástica milimetrada e lupa no negatoscópio e na radiografia digital pelo programa Trophy windows. Feito todas as medidas, foram confeccionadas tabelas. Os dados foram analisados estatisticamente com um nível de significância de $\alpha = 5\%$, mostrando não haver significância entre as diferenças obtidas pelos dois métodos, mesmo notando que pelo método digital houve uma margem de erro menor que pelo método convencional.

INTRODUÇÃO

A Odontometria é a fase do tratamento Endodôntico para se determinar o comprimento de trabalho a ser executado do começo ao fim. Esta por sua vez é realizada através de radiografias e métodos odontométricos práticos onde existe a realização de cálculos matemáticos. Bregman (1950); Machado et Al. (2000;2001)

Para a execução da odontometria são estabelecidas referências na imagem radiográfica e no instrumento endodôntico que são chamadas de reais e de aparente. As referências reais são aquelas as quais podemos medir, as aparentes são obtidas por medidas radiográficas que claro apresenta-se com distorções

A radiografia convencional é o recurso de visualização das raízes e canais radiculares dentro das atividades clínicas ,entretanto sua interpretação é de fundamental importância

pois se trata de um recurso limitado que apresenta além de alteração de forma e tamanho apenas dois planos a ser observado. Ellingsen et AL.(1995)

No que se refere às técnicas radiográficas deve-se lançar mão de um procedimento que apresente o menor grau de distorção possível, dentre os recursos selecionamos, a do paralelismo é a escolhida. Entretanto no caso de estruturas sobrepostas no sentido vestibulo-lingual ,tais como as raízes dos pré-molares superiores ou ainda os canais da raiz mesial dos molares inferiores utiliza-se para separar e visualizar estas estruturas a técnica de Clark ou da paraláxia. Existe ainda uma outra técnica, a de Le Master, usada nos casos dos molares superiores onde ela melhora a imagem das raízes sobre o processo zigomático facilitando a visualização das mesmas.(Machado et Al. 2000; 2001).

A fim de melhorar estas limitações pode-se também contar com as técnicas radiográficas digitais que são obtidas através de um sistema radiográfico direto de imagem digitalizada que foi introduzido recentemente, através do qual as imagens são produzidas rapidamente e vistas quase que instantaneamente, pois um sensor converte diretamente a energia dos raios x a sinais eletrônicos através de fibra óptica. Este sistema reduz a dosagem de Rx em até 93%; melhora a qualidade da imagem pela sua alta definição; realça a área específica; compensa as imagens sobrepostas; possui recursos como: Zoom, alto relevo, rotação de imagens, diferentes contrastes.(Hedrick et Al.,1994; Lavallo; Wu,1995; Garcia et Al., 1997; Versteeg et Al., 1997; Cederberg et Al., 1998; Vale et Al., 1998).

É necessário o conhecimento e a visualização anatômicos do canal radicular e da região apical. A localização do limite CDC na realidade e feito nas imediações do periápice ,a tentativa de estabelecer um mesmo paralelo entre a imagem radiográfica e o fim do canal tem sido demonstrado por inúmeros autores como inviável , nos trabalhos de Palmer (1971) e de, Pesce e Machado (1982), que demonstram que toda vez que o profissional posicionar o

instrumento no vértice radiográfico (porção mais externa da raiz) o mesmo localiza-se na realidade fora do canal e portanto nas estruturas apicais ,onde não é nossa área de trabalho. Coolidge (1929); Kutler(1955). Daí a razão do limite de trabalho se situar aquém 1mm do vértice radiográfico, com o objetivo de manter íntegras as estruturas apicais que pós-tratamento endodôntico promoverá uma calcificação apical chamada de obturação biológica.

Diante do exposto o trabalho tem como objetivo avaliar a eficiência odontométrica da radiografia digital comparada ao sistema convencional.

MATERIAL E MÉTODOS:

Seleção dos dentes e Montagem no manequim:

Foram selecionados para uso neste estudo, incisivos, caninos, pré – molares superiores e inferiores; molares superiores e inferiores com ápice fechado, de modos aleatórios, pertencentes ao estoque da Disciplina de Endodontia da FOUSP. Os dentes foram hidratados em soro fisiológico por um período mínimo de 72 horas. Feito isto os dentes foram montados num manequim odontológico – modelo Endodontia II (Prodens para Endodontia) em seus respectivos “alvéolos”, os quais foram “presos” com alginato.

Tomadas radiográficas e CRT (Odontometria)

Logo após os dentes do manequim foram submetidos a 2 técnicas radiográficas para realização da odontometria.

Técnica 1 - Radiografia convencional: Figura 1

De posse de radiografia periapical (Kodak speed) foi realizado pela técnica do paralelismo a tomada radiográfica de todos os dentes. Foram executadas com auxílio de posicionador a uma distância focal de 20cm, onde se obteve as radiografias de diagnóstico.

Procurou – se tomar muito cuidado com as referências coronárias: referência incisal ou oclusal, para os dentes unirradiculares como para os multirradiculares, respectivamente e apical : Vértice radiográfico.

Através desta radiografia foi escolhido o calibre do instrumento, ou seja, da lima da odontometria - lima tipo K (Maillefer.Ballaigues, Switzerland) o qual foi levada ao canal na medida do Comprimento Aparente do Dente (CAD) a 1mm áquem do vértice radiográfico (VR), achando-se o Comprimento Real de Trabalho (CRT). A lima foi posicionada adequadamente ao bordo da coroa com auxílio de cursores ou “stops” e uma nova tomada radiográfica foi tirada.

Para medição dos canais na radiografia foi utilizadas uma régua plástica milimetrada, lupa e negatoscópio.

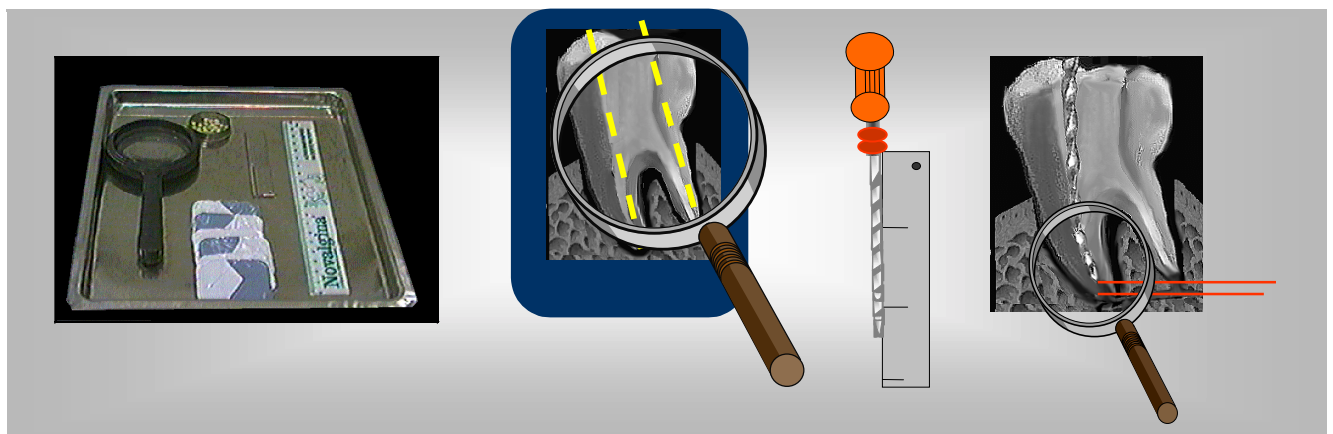


Figura 1 – Odontometria convencional

Técnica 2 - Radiografia Digital: Figura 2

Foi realizada através da Radio Visio Grafia (RVG) formada por um kit que contém Programa Trophy Windows, sensor para Rx periapical, placa de microcomputador, posicionadores, fonte externa de alimentação e protetor de plástica.

Através de um sensor regular colocado na posição vertical em relação aos dentes, todas as tomadas radiográficas foram realizadas, onde as imagens processadas foram armazenadas no computador.

Feito isto essas imagens foram mensuradas para se achar o CAD através da “ferramenta” medição que se encontra na barra de ferramenta do programa.

Possuindo os mesmos pontos de referência oclusal e apical da imagem radiográfica convencional. O CRT também seguiu os mesmos conceitos de 1mm aquém do VR que foram posteriormente transferidas ao instrumento (lima K) e uma nova imagem digitalizada foi processada.

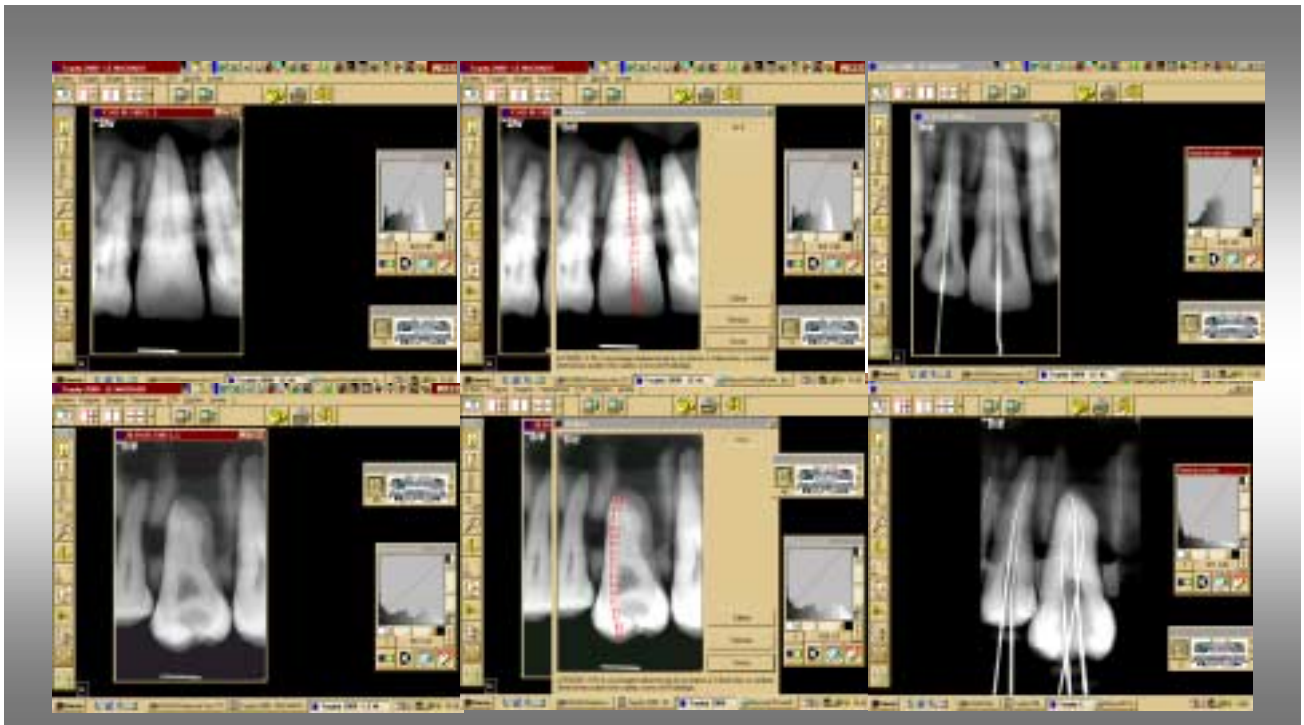


Figura 2 - Radiografia Digital

Entre a fase de diagnóstico e radiografia com a lima foram executadas as cirurgias de acesso, de acordo com Paiva e Antoniazzi (1991).

Confecção da Tabela

Feito isto foi medido o x de todas as imagens em ambos os grupos, ou seja, a distância entre a ponta do instrumento e o vértice radiográfico, estando aquém ou além deste.

Foi confeccionada uma tabela com estes achados.

Análise Estatística

Os dados foram analisados estatisticamente com GMC Basic Software – versão 8.0 (Programa de Estatística – Prof. Dr. Geraldo Maia Campos – Ribeirão Preto) com um nível de significância de $\alpha = 0,05$.

RESULTADOS

Os dados individuais iniciais do experimento, ou seja, os CRTs obtidos pelas radiografias convencionais e digitais (radiovisiografia) estão descritos na Tabela 1.

Os valores da diferença captada, em ambos os grupos, da ponta do instrumento ao VR que foi denominado de x , possuem seus valores em milímetros, também na Tabela 1 e Gráfico 1.

Tabela 1 – Valores do CRT e x na radiografia convencional e digital

		RX	CONVEN CIONAL	RX	DIGITAL
dente	canal	CRT	x	CRT	x
11		2,0	1,0	0,4	-0,6
12		2,0	1,0	1,4	0,4
13		2,0	1,0	0,6	-0,4
14	V	2,5	1,5	-0,7	-1,7
14	P	1,0	0,0	1,2	0,2
15	V	0,5	-0,5	1,1	0,1
15	P	1,0	0,0	1,3	0,3
16	MV	2,5	1,5	0,7	-0,3
16	DV	0,0	-1,0	2,0	1,0
16	P	2,0	1,0	1,1	0,1
17	MV	1,0	0,0	0,8	-0,2
17	DV	2,0	1,0	0,5	-0,5
17	P	1,0	0,0	1,6	0,6
21		1,0	0,0	0,6	-0,4
22		1,5	0,5	0,8	-0,2
23		6,0	5,0	6,0	5,0
24	V	1,0	0,0	0,8	-0,2
24	P	1,0	0,0	0,6	-0,4
25	V	3,5	2,5	1,8	0,8
25	P	3,5	2,5	2,8	1,8
26	MV	2,0	1,0	0,8	-0,2
26	DV	1,5	0,5	0,9	-0,1
26	P	0,5	-0,5	2,0	1,0
27	MV	3,0	2,0	0,5	-0,5
27	DV	3,0	2,0	0,5	-0,5
27	P	4,0	3,0	2,0	1,0

Legenda V=vestibular; P = palatino; MV=mesio-vestibular ; MD=mesio-distal

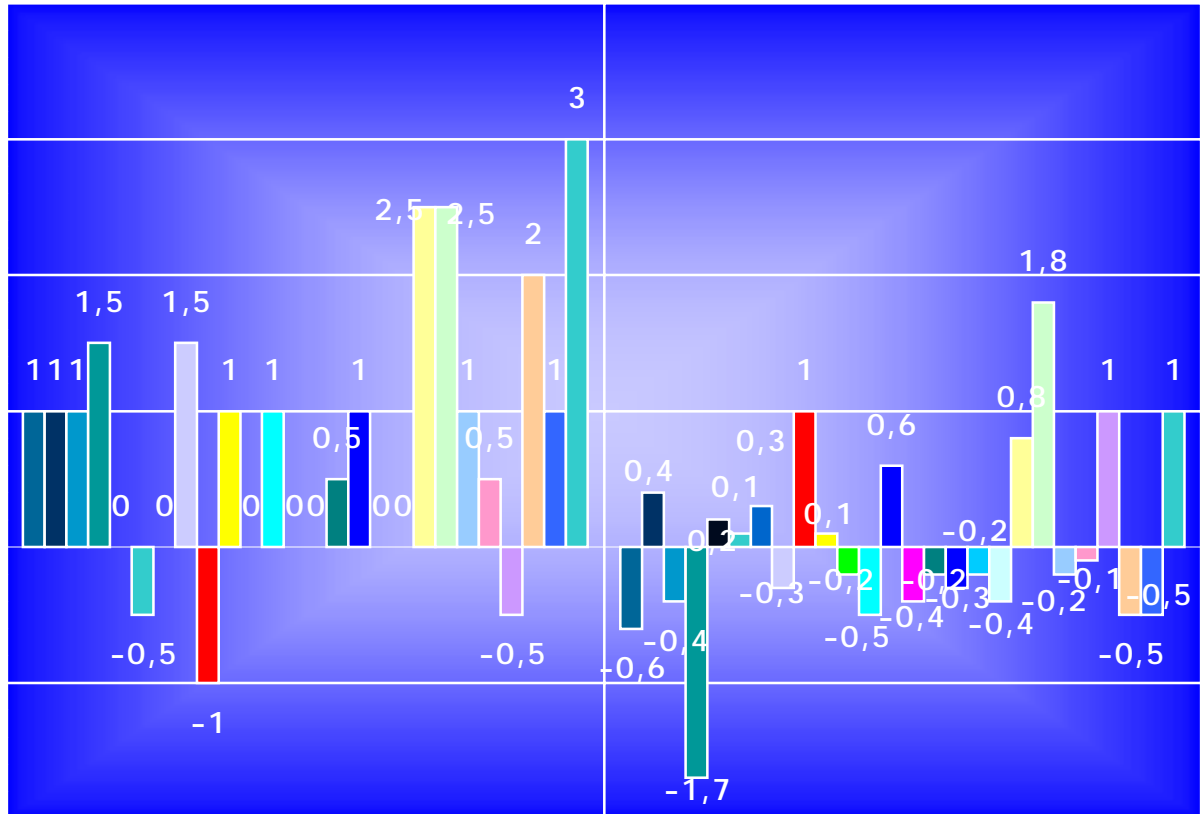
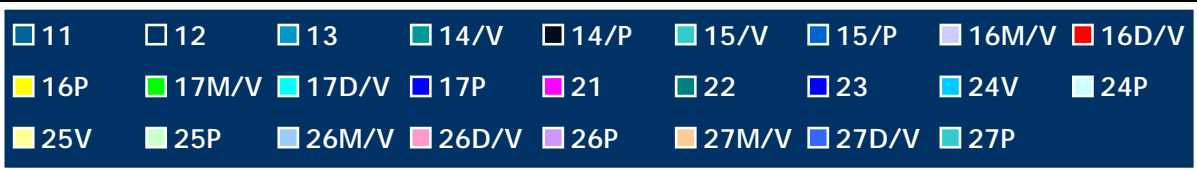


Gráfico 1 - Avaliação comparativa entre o método Convencional e Digital da medida
aquém ou além de 1mm do Vértice Radiográfico

Frente aos resultados destas tabelas foi realizada a análise estatística onde a curva de normalidade se apresentou não normal, então foi realizado o teste de Kruskal-Wallis com nível de significância de 5%, onde não houve diferença estatística significativa entre os dois métodos utilizados.

DISCUSSÃO:

Na odontometria, ou seja, na hora da realização do comprimento de trabalho de uma endodontia em um dente, apesar de existirem técnicas mais modernas de mensuração por meio de aparelhos eletrônicos, o método ainda mais utilizado e eficaz para determinar o limite de trabalho são as tomadas radiográficas do método convencional, que quando estas radiografias são realizadas com técnica correta e bem processadas, permite uma boa visualização da região de trabalho, eliminando estruturas anatômicas que venham interferir na interpretação. Sabe-se que ainda existem dificuldades por não ter uma imagem tridimensional, pois o dente pode apresentar curvaturas e paredes irregulares que não são visualizadas na radiografia que é bidimensional e com realizamos medidas aritméticas, estas são passíveis de erro. (régua, visualização)

As referências devem também ser observadas radiograficamente, portanto ao se tirar uma radiografia do dente a ser tratada, tanto a coroa como a raiz tem que estarem inteiras nela, além de estar o dente centralizado na mesma. Bem processadas para com esta poder se realizar o planejamento endodôntico e nela poder se visualizar todas as estruturas anatômicas que a cercam.

Para se obter imagem digital há necessidade de um sensor que é colocado em contacto com o dente que substitui a película radiográfica. A radiação emitida é convertida pelo cintilizador, e esta será transformada em sinais elétricos pelo CCD (dispositivo de carga dupla) Horner et Al. (1990). Normalmente para os dentes anteriores a placa óptica é

posicionada com seu comprimento paralelo ao eixo dentário e para os dentes posteriores a placa óptica é posicionada com a largura paralela ao longo eixo do dente.

Ambos métodos foram respeitados a risca e mesmo assim algumas medidas não foram exatas, ficando aquém ou além do vértice radiográfico.

CONCLUSÃO E COMENTÁRIOS:

Estatisticamente os dois métodos se apresentem sem significância, ou seja, se comportaram da mesma maneira. Embora a radiografia digital possua inúmeros recursos que nos auxiliam melhor visualização da radiografia, tanto no dente em si como nas estruturas circunvizinhas necessita ainda como todos os outros métodos de mais pesquisas e treino para valer o custo/benefício do aparelho.

ABSTRACT

This work has as objective to evaluate the efficiency endodontic length determination of the digital x-ray compared to the conventional system. Were working in incisive, canine, premolar and molar superiors with closed apex. The teeth were going moisturized in physiologic serum for a minimum period of 72 hours. They were going mounted in a deontological mannequin in their respective "alveolus". Were soon after going submitted to two x-ray technical: conventional x-ray by the parallelism technique with actuator and digital x-ray help. Through the diagnosis x-rays was going endodontic length determination chosen instrument (file kind K), that was going carried to the channel with the tooth apparent measure length 1mm on this side of the radiography vertex, work denominated real length. The file was positioned adequately aboard of the crown. The vertex measure to the instrument tip was going accomplished in the conventional x-ray with ruler plastic and

magnifying glass help in light box and in the digital x-ray by the program Trophy Windows. Done all the measures, they were construction tables. The table was going analyzed statistically with a statistical significance level of $\alpha = 5\%$, showing don't there be significance between differences obtained both of by the methods, even noticing that by the digital method there was a smaller mistake margin than by the conventional method.

REFERÊNCIAS BIBLIOGRÁFICAS:

1. BREGMAN, R.C. A mathematical method of determining the length of a tooth treatment and filling. **J Canad Dent Assoc**, v.16, n.6, p.305 –306, June 1950.
2. BURCH, J.G.; HULLEN, S. The relationship of the apical foramen to the anatomic apex of the tooth. **Oral surg** , v.34, p.262 - 268, Ago. 1972.
3. CEDERBERG, R. A; TIDWELL, E., FREDERIKSEN, N. L., BENSON, B. W. Comparison of storage phosphor digital imaging and radiographic film. **Oral Surg Oral Med Oral Pathol Oral Radiol Endod**, v. 85, n.3, p. 325-8, March 1998.
4. COOLIDGE, E.D. Anatomy of the root apex in relation to treatment problems, **J Am Dent Assoc**, v.16, p.1456, 1929.
5. ELLINGSEN, M. A; HARRINGTON, G. W.; HOLLENDER, L. G. Radiography versus conventional radiography for detection of small instruments in endodontic length determination. **J Endod** ,v. 21, n. 6, June 1995.
6. GARCIA, A. A., NAVARRO, L. F., CASTELLÓ, V. U., LALIGA, R. M. Evaluation of a digital radiography to estimate working length. **J Endod**, v. 23, n. 6, June 1997.

7. HEDRICK , R. T. , DOVE , S. B. ; PETERS , D. D. ; DAVID , W. D. M. Radiographic determination of canal length : Direct digital radiography versus conventional radiography . **J Endod** , v. 20 , n. 7 , July 1994.
8. INGLE, J.I.; TAINTOR,J.F. **Endodontia**. 3ª ed. Rio de Janeiro: Guanabara, 1985
KUTLER, Y. Microscopic investigation of root-apices. **J Amer Dent Assoc** , v.50 n.5 p.544-52, May 1955.
9. LAVELLE, C. L. B.; WU, C. J. Digital radiographic images will benefit endodontic services. **Endod Dent Traumatol** , v.11 , p. 253-260 , 1995.
- 10.MACHADO, M.E.L.; PESCE, H.F. Estudo da região apical de dentes tratados endodonticamente até o vértice radiográfico da raiz. **Rev Assoc Paul Cirur Dent**. v.35, n.6, p. 534-7, nov./dez. 1981.
- 11.MACHADO, M.E.L.; MACHADO, M.L.B.B.L.; ANTONIAZZI, J.H. Eficácia da técnica seriada convencional e das técnicas escalonadas ápico-cervical e cérvico-apical no preparo químico-cirúrgico de canais curvos. **RBO**, v.55, n.2, p.72-75, mar./abr. 1998.
- 12.MACHADO, M.E.L.; MACHADO, M.L.B.B.L.; SOUZA, A.S.S. e CO-AUTORES e COLABORADORES. **Endoatlas** [on line]. São Paulo; 2000. Disponível de Internet: [http: www.endoatlas.com.br](http://www.endoatlas.com.br). 2000.
- 13.MACHADO, M.E.L.; MACHADO, M.L.B.B.L.; SOUZA, A.S.S.; PALLOTTA,R.C. e COLABORADORES. **EndoAtlas**. CD –ROM 1ed. São Paulo: Ajna. Fabricado por Sony Music Entertainment. ISBN: 902072.
- 14.PALMER, M. J. Positions of the apical foramen in relation endodontic therapy. **J Canad Dent Ass** v. 35, n. 8, p. 305, 1971.

15. VALE , I. S. ; BRAMANTE , A , S. , BRAMANTE , C. M. ; TAVANO , O . Determinação do comprimento de dentes em função da posição da placa óptica do Sistema de imagem digital Digora em relação ao eixo dentário. **Rev Odontol Univ São Paulo**,v. 12, n. 2 , p. 167-171 , abr./ jun. 1998.
16. VERSTEEG , C. H. ; SANDERINK , G. C. H. ; GEREATS , W. G. H. ; STELT , P. F. Impact of scale standardization on images of digital radiography systems . **Dentomaxillofacial Radiol** . v. 26, p. 337-343, 1997.
17. VERSTEEG , C. H. ; SANDERINK , G. C. H. ; GINKEL , F. C. V. ; STELT , P. F. Estimating distances on direct digital images and conventional radiographs. **Jada** , v.128 , p.439-443 , 1997.