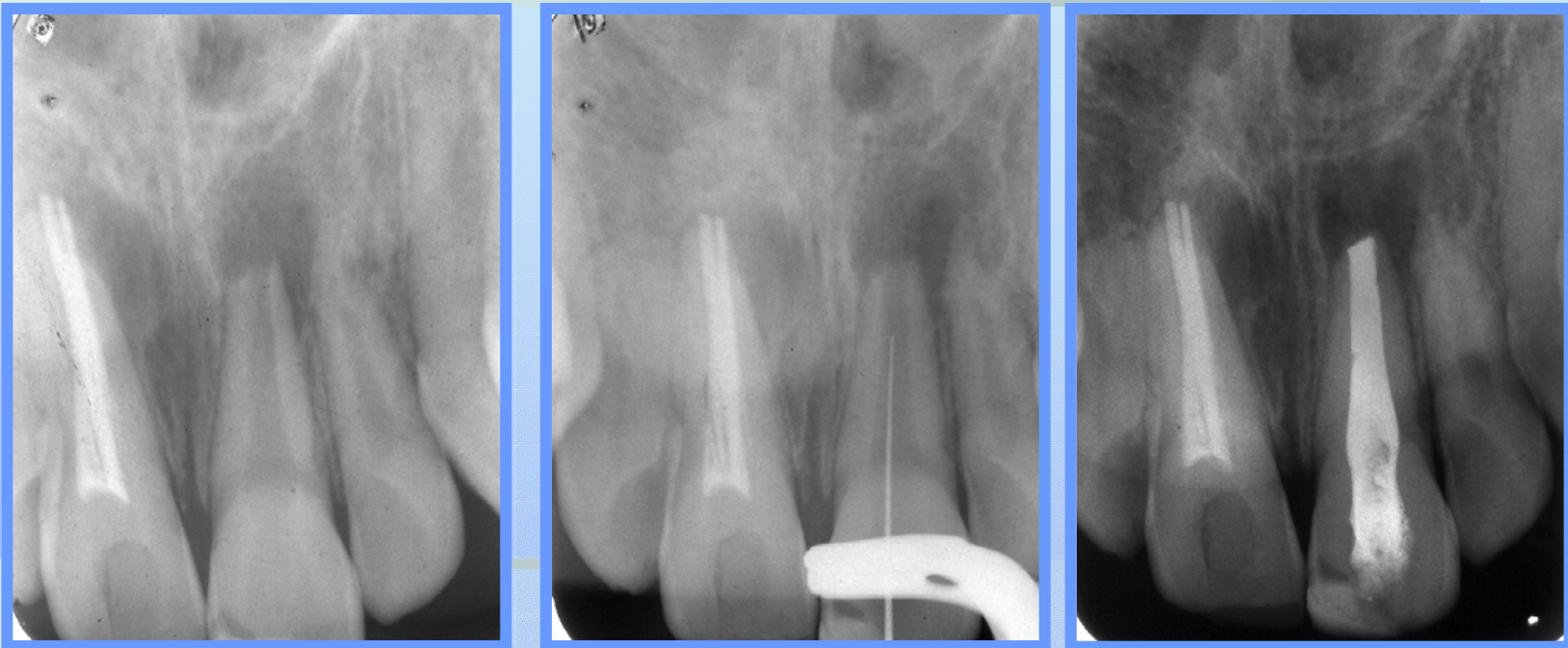


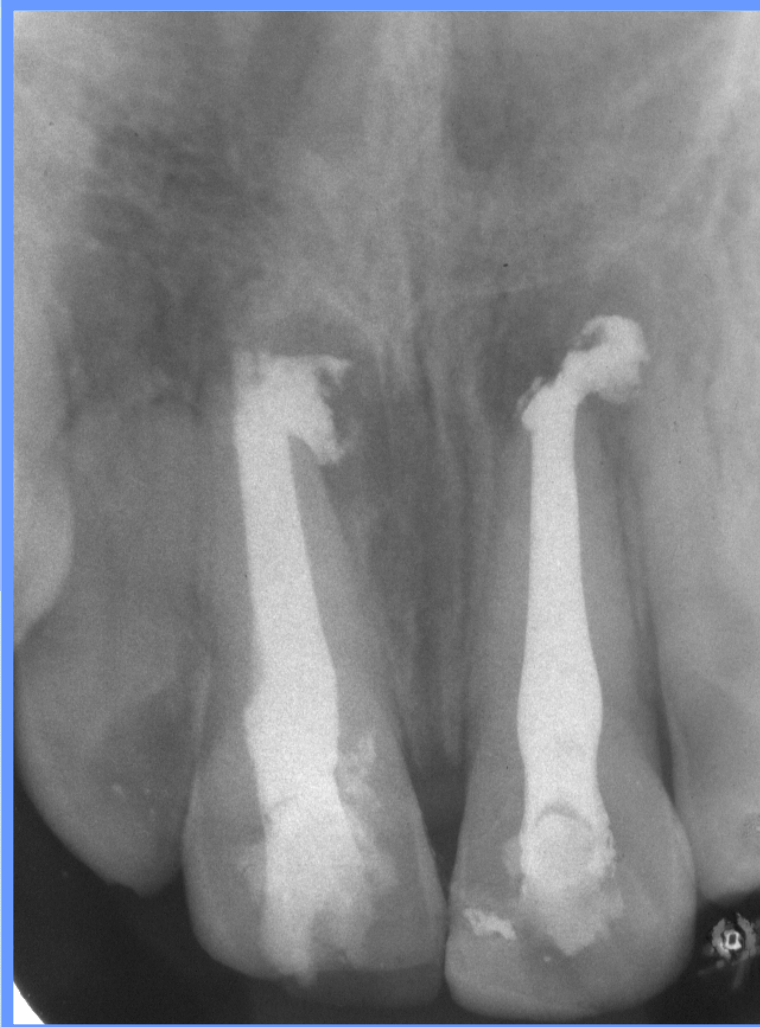Protocolo de Apicoformación y Cirugía Apical

Mariela Giacinti- Cristian Luraschi
Gabriel Rizzo-Martha Siragusa

Primera Etapa : Protocolo de Apico formación



**Paciente varón de 13 años PD 11y 21 con desarrollo radicular incompleto
Traumatismo Con Fracturas Coronarias
Tratamiento endodóntico previo.
Retratamiento en 11 y Tratamiento en 21- Noviembre 2006**

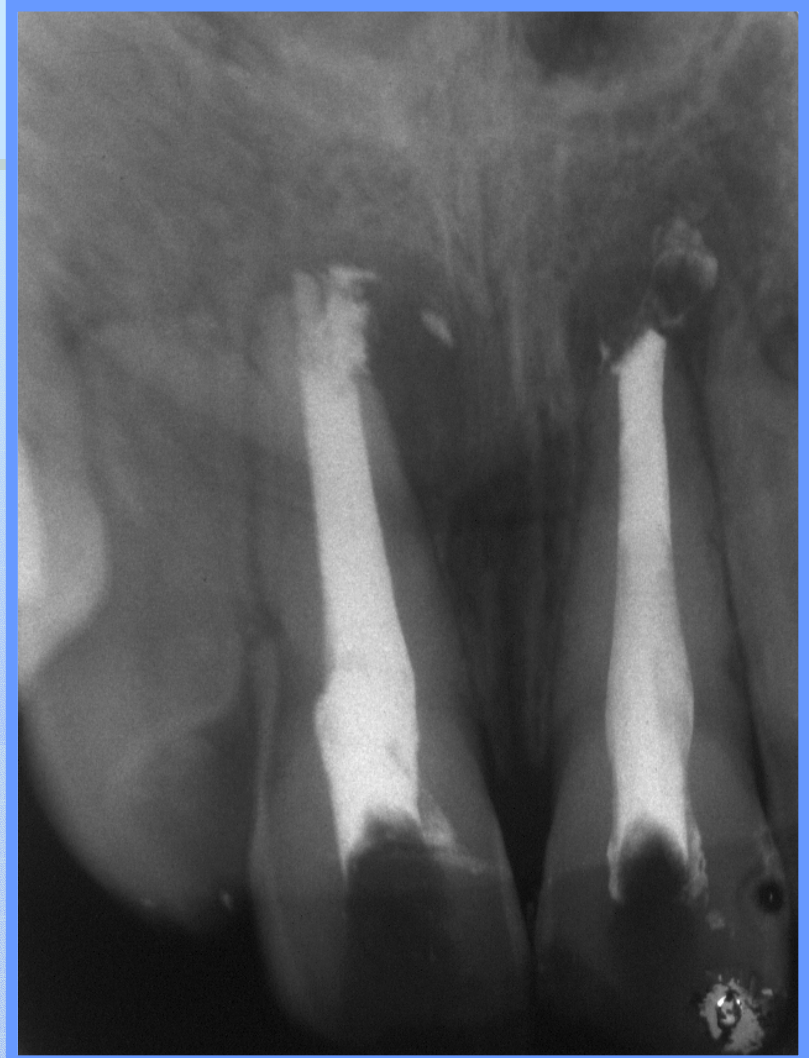

Control Clínico-Rx en Marzo 2007

**Reemplazo de la obturación
medicamentosa**

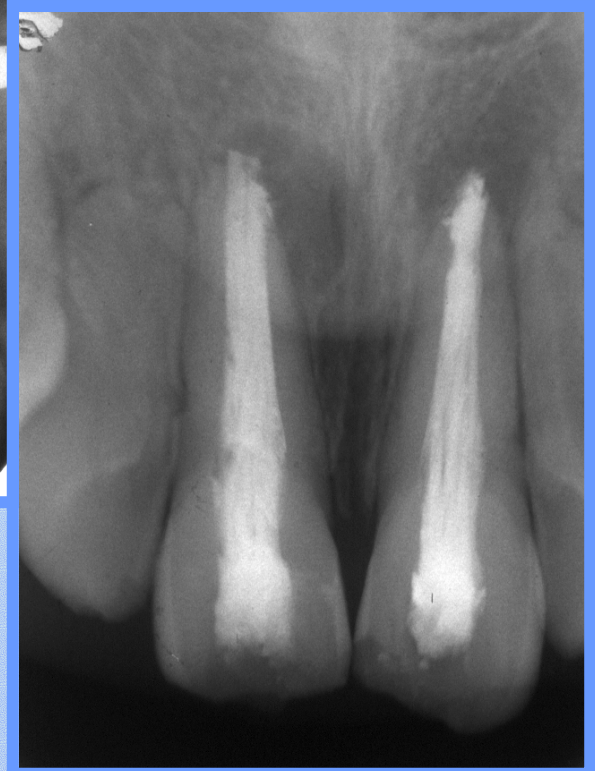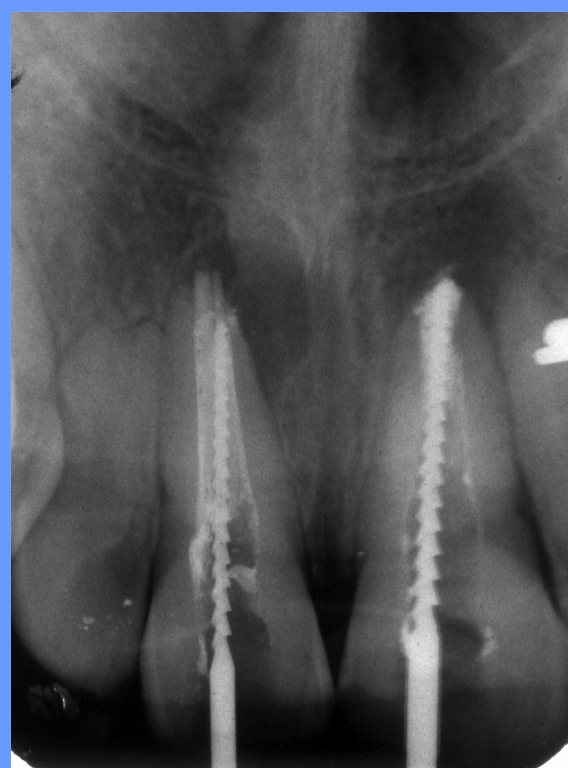
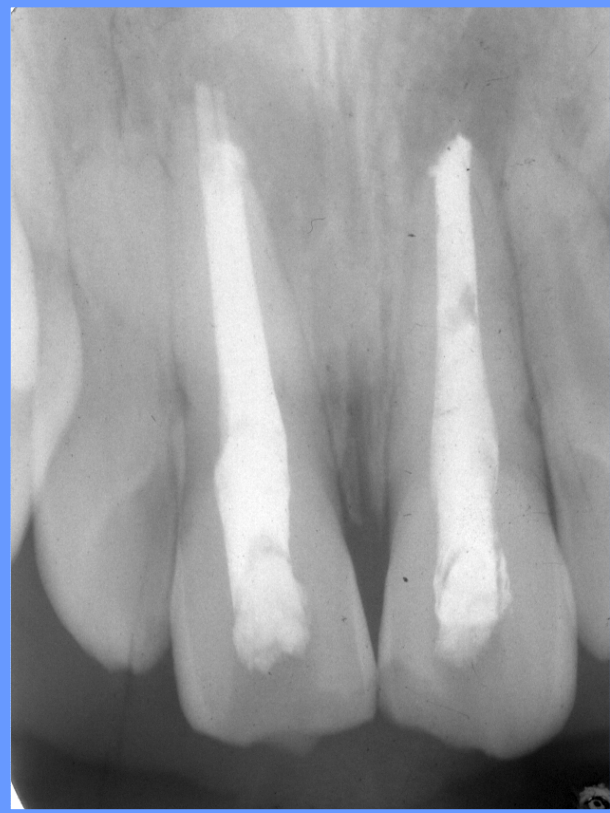
Control Clínico –Rx en Mayo 2007

**Silencio clínico y signos indicativos
radiográficos positivos**

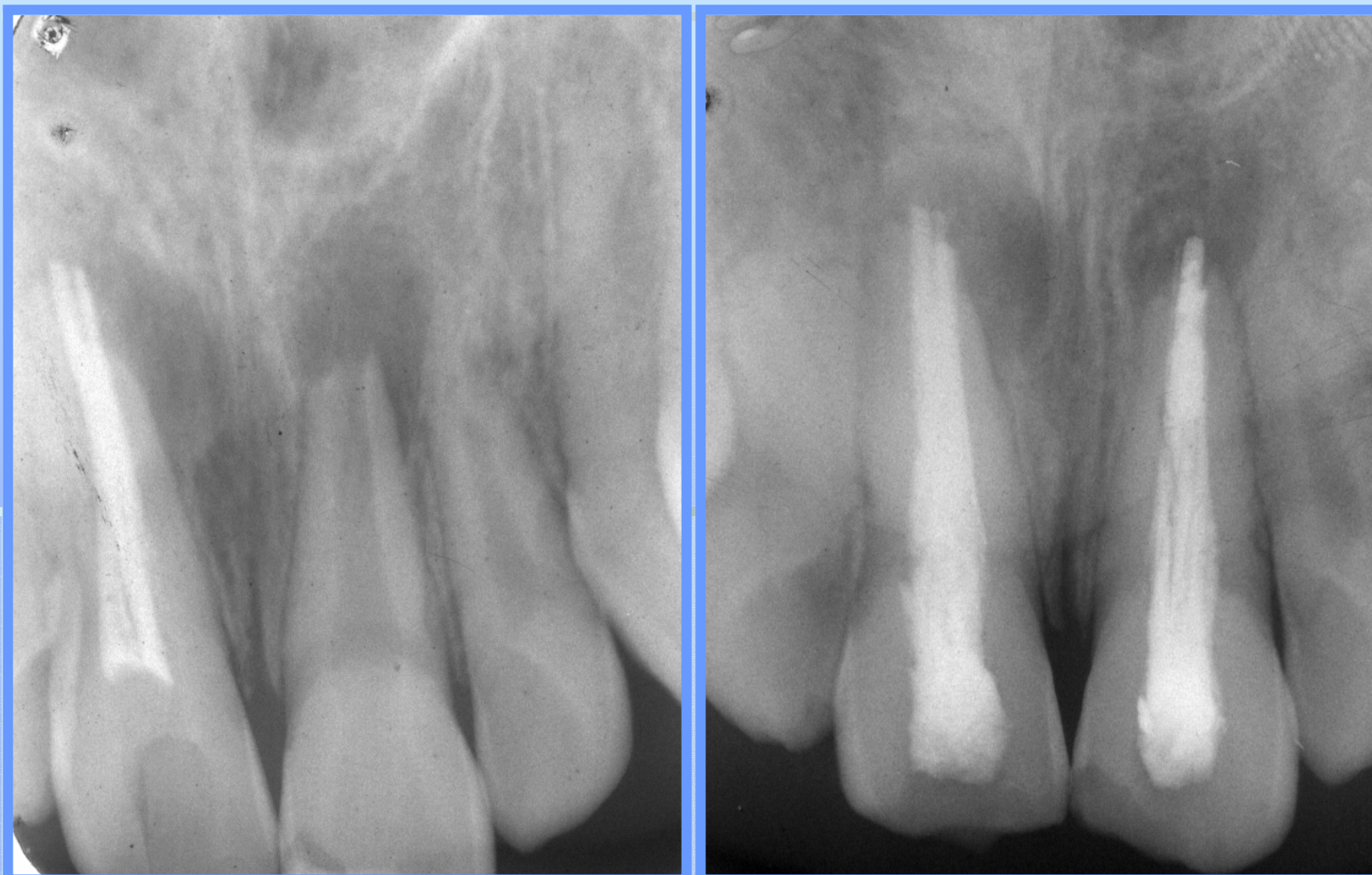

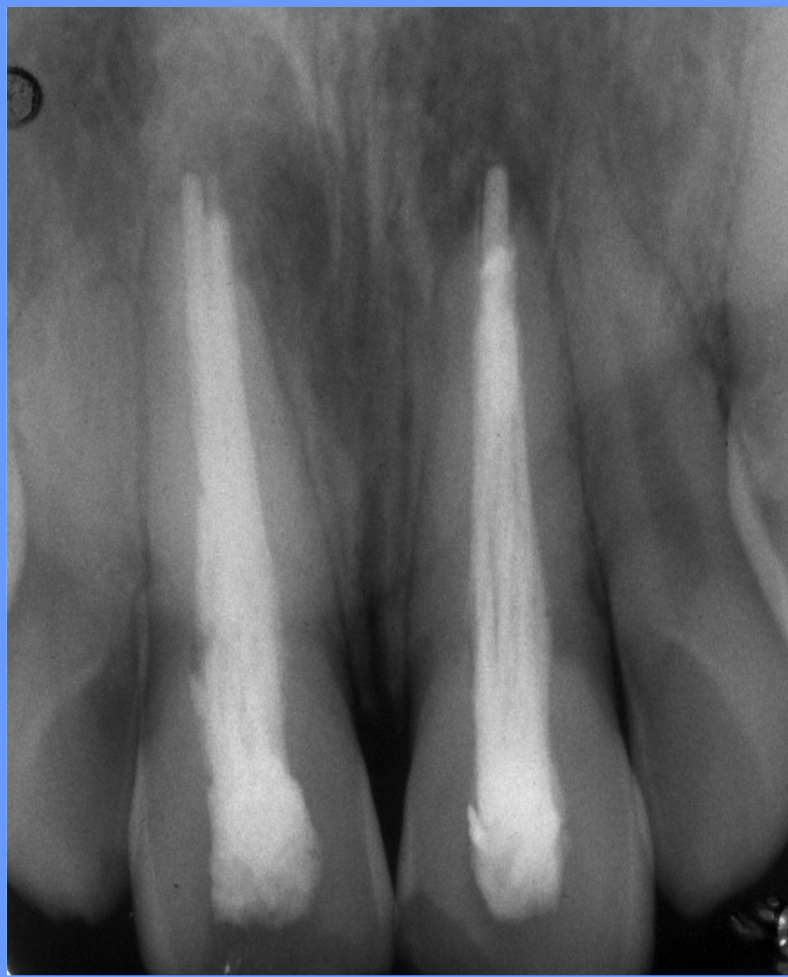Segunda Etapa

Noviembre 2007 control clínico-Rx y decisión de obturación definitiva



**Control Clínico-Rx en Abril 2008.
Análisis radiográfico comparativo**

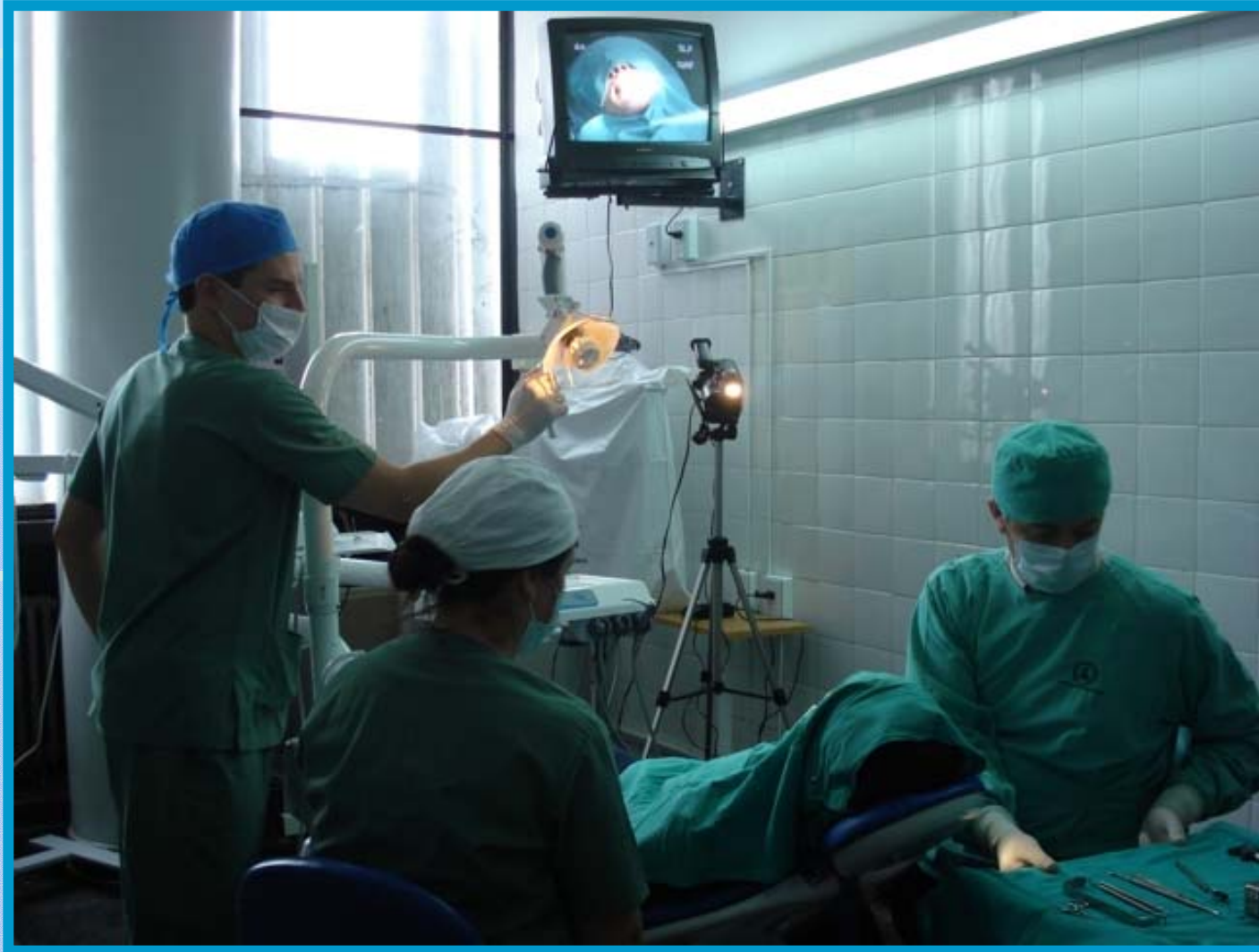


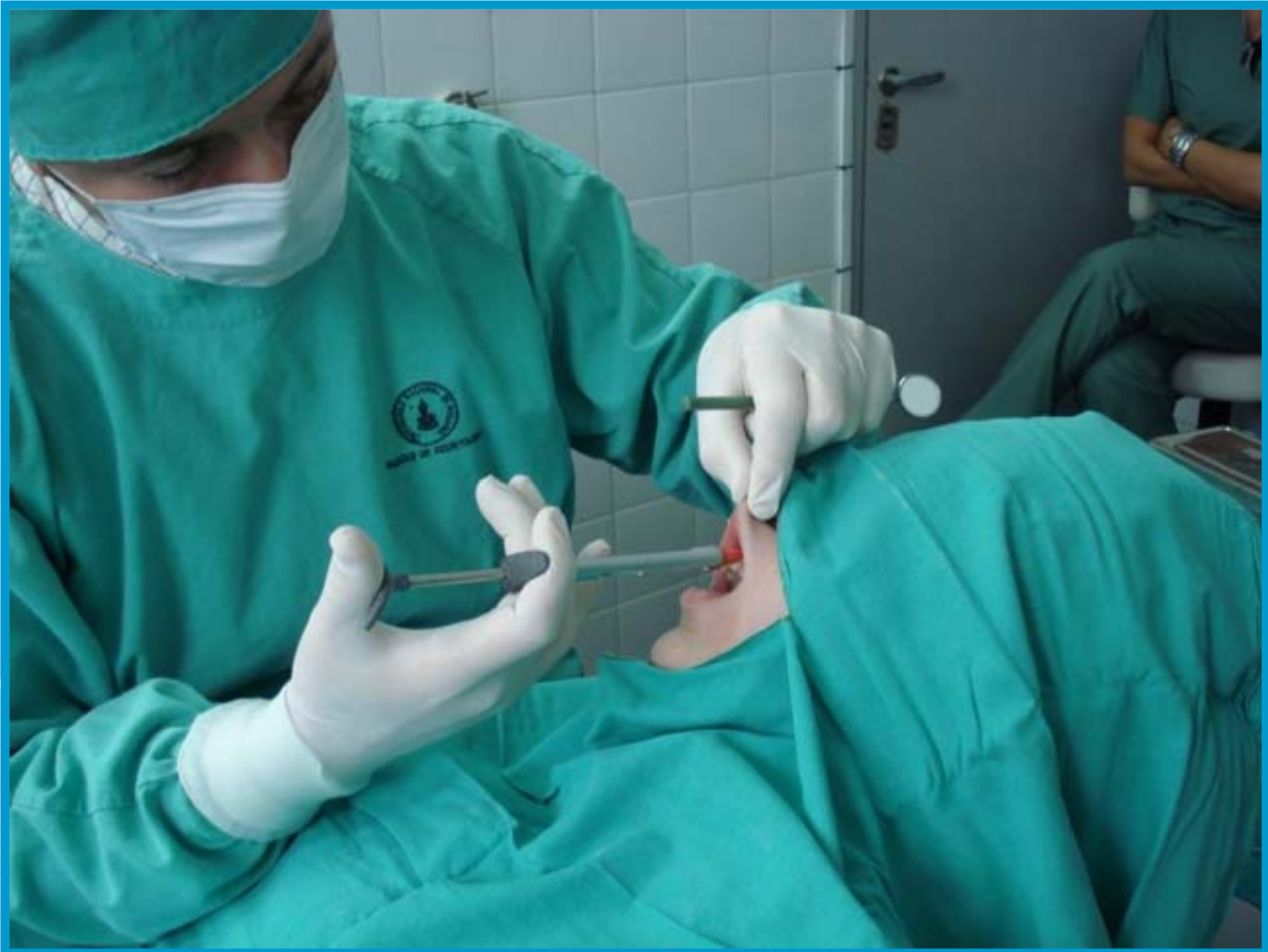
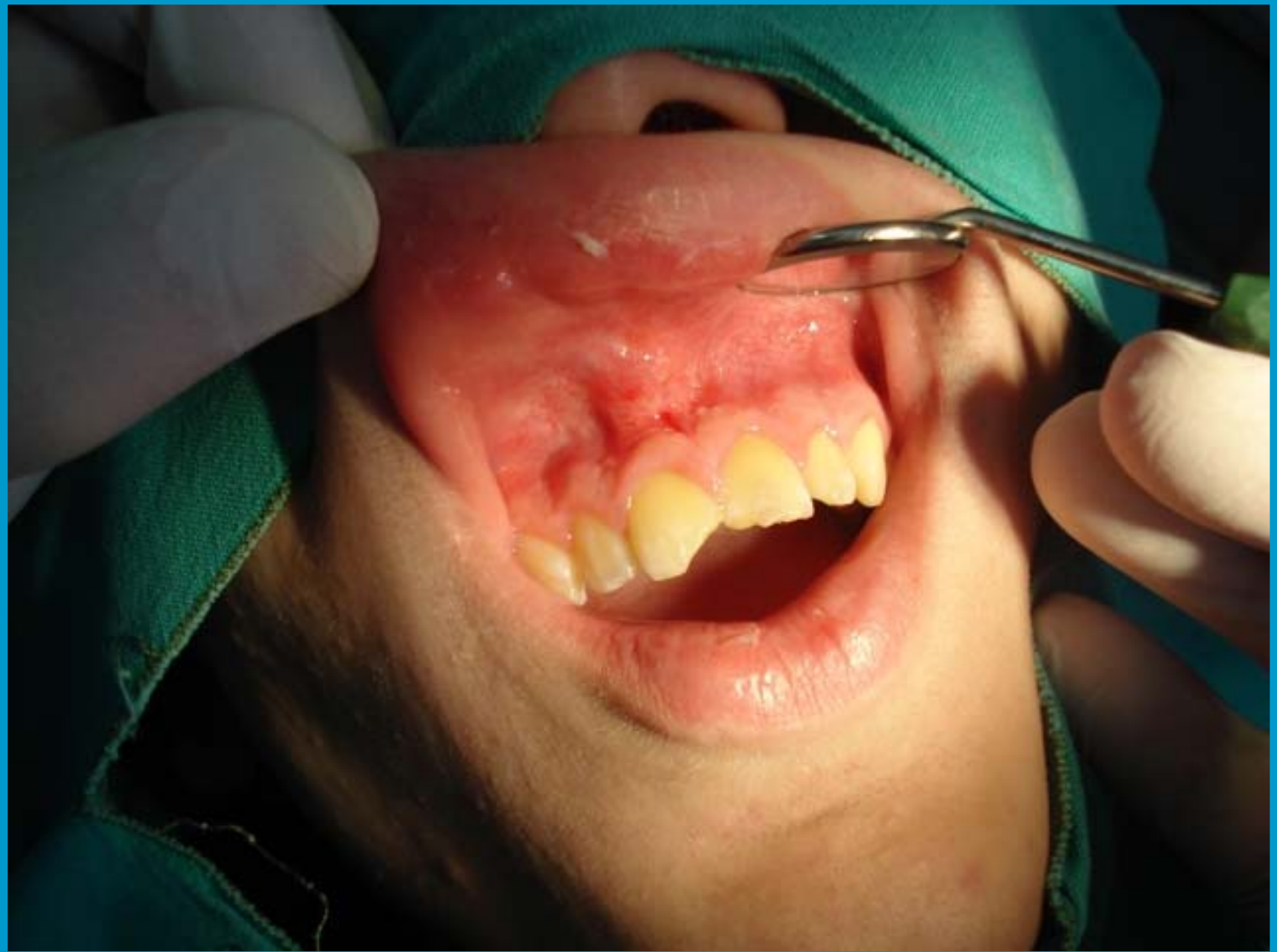**Decisión terapéutica de
Cirugía complementaria apical**

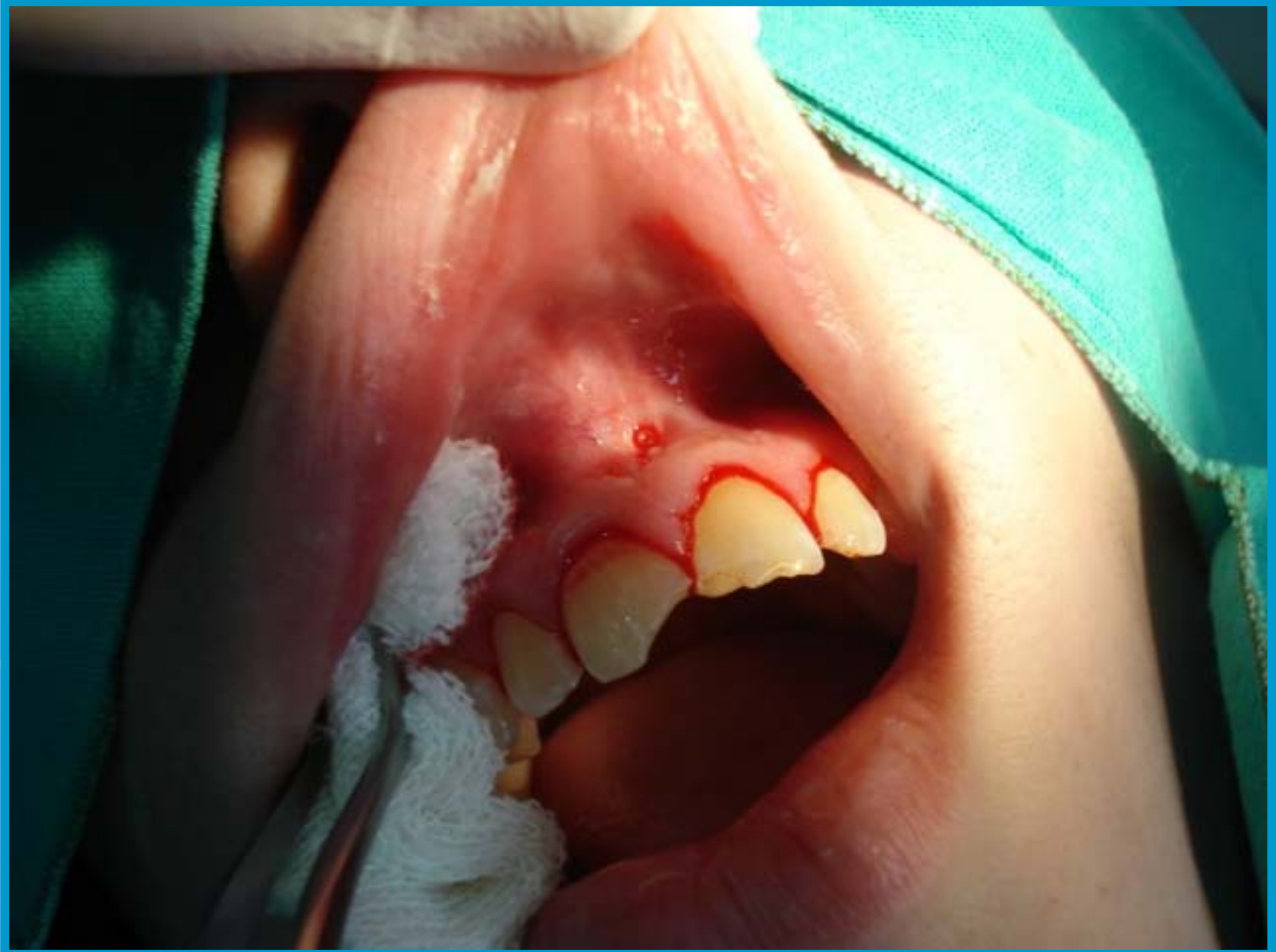Septiembre 2008

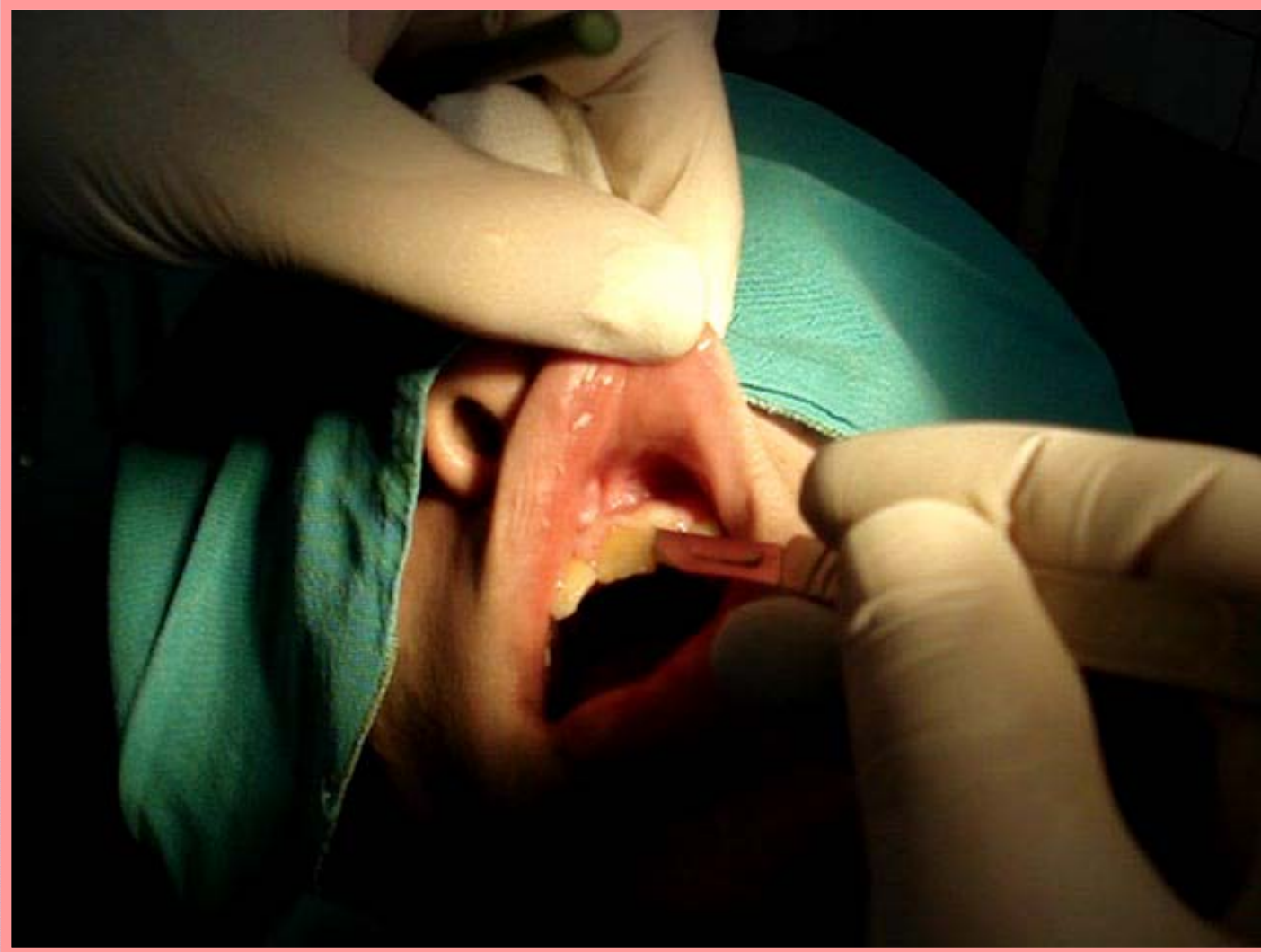**Tercera Etapa:
Apiceptomía**

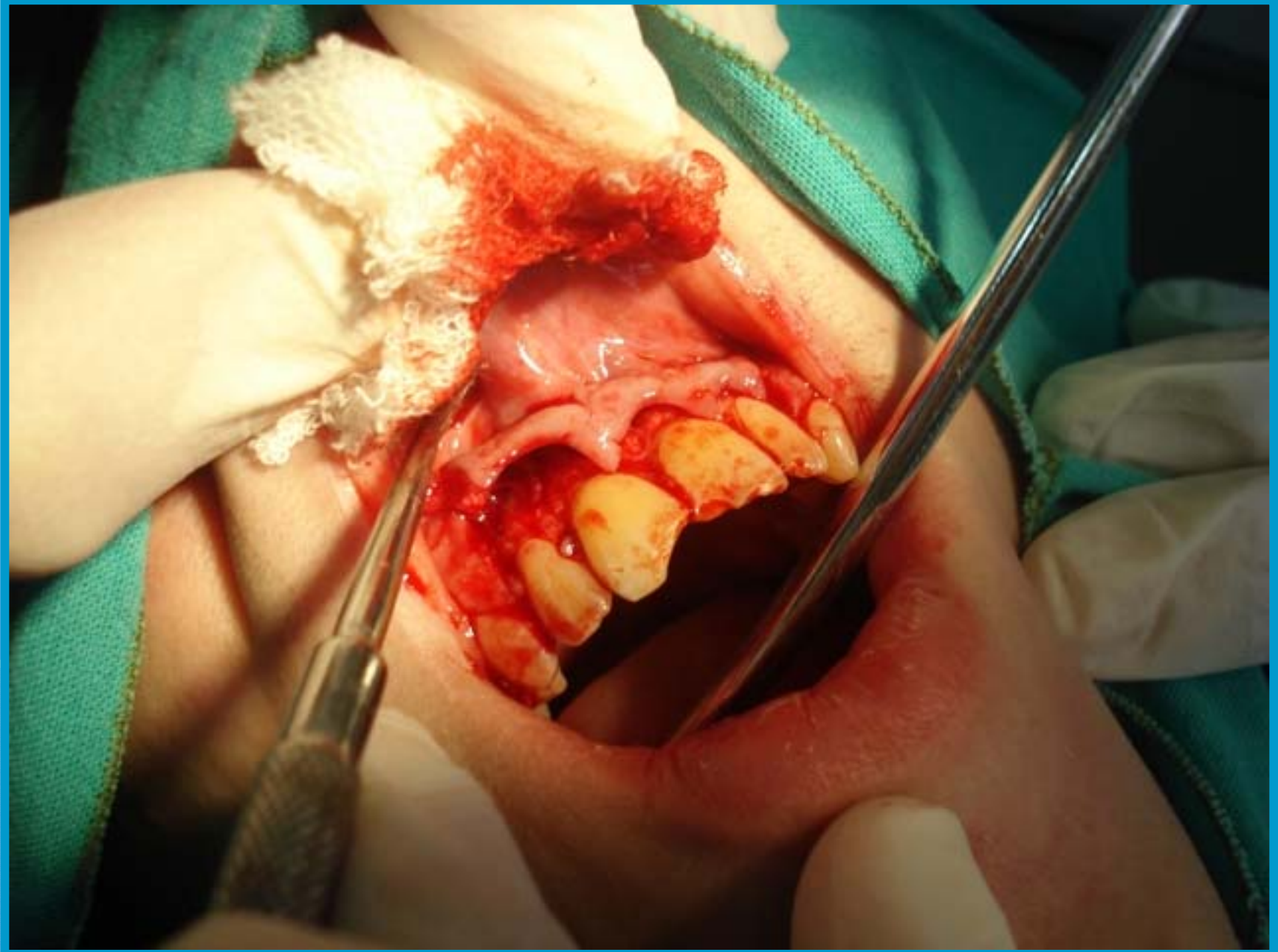


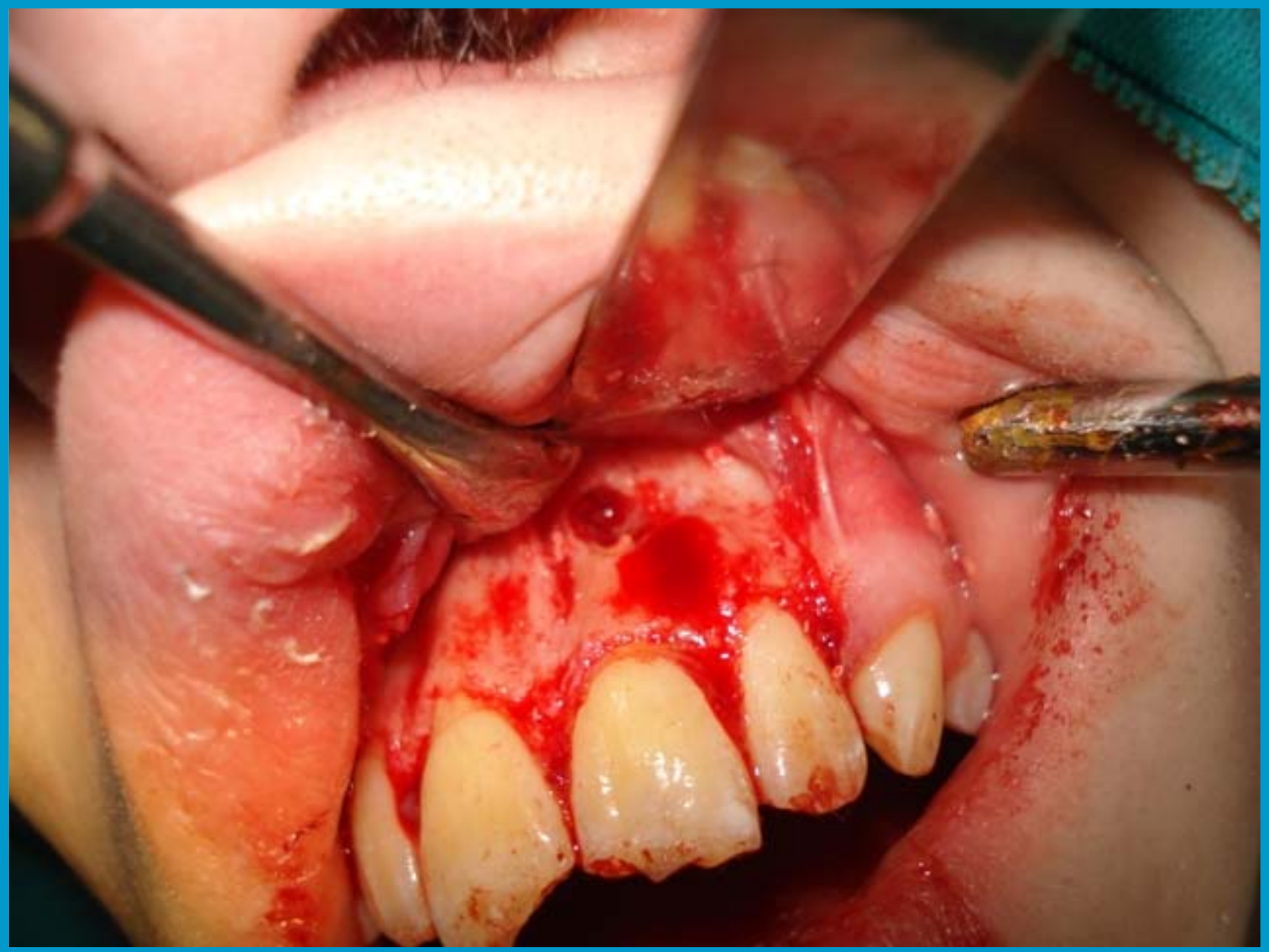

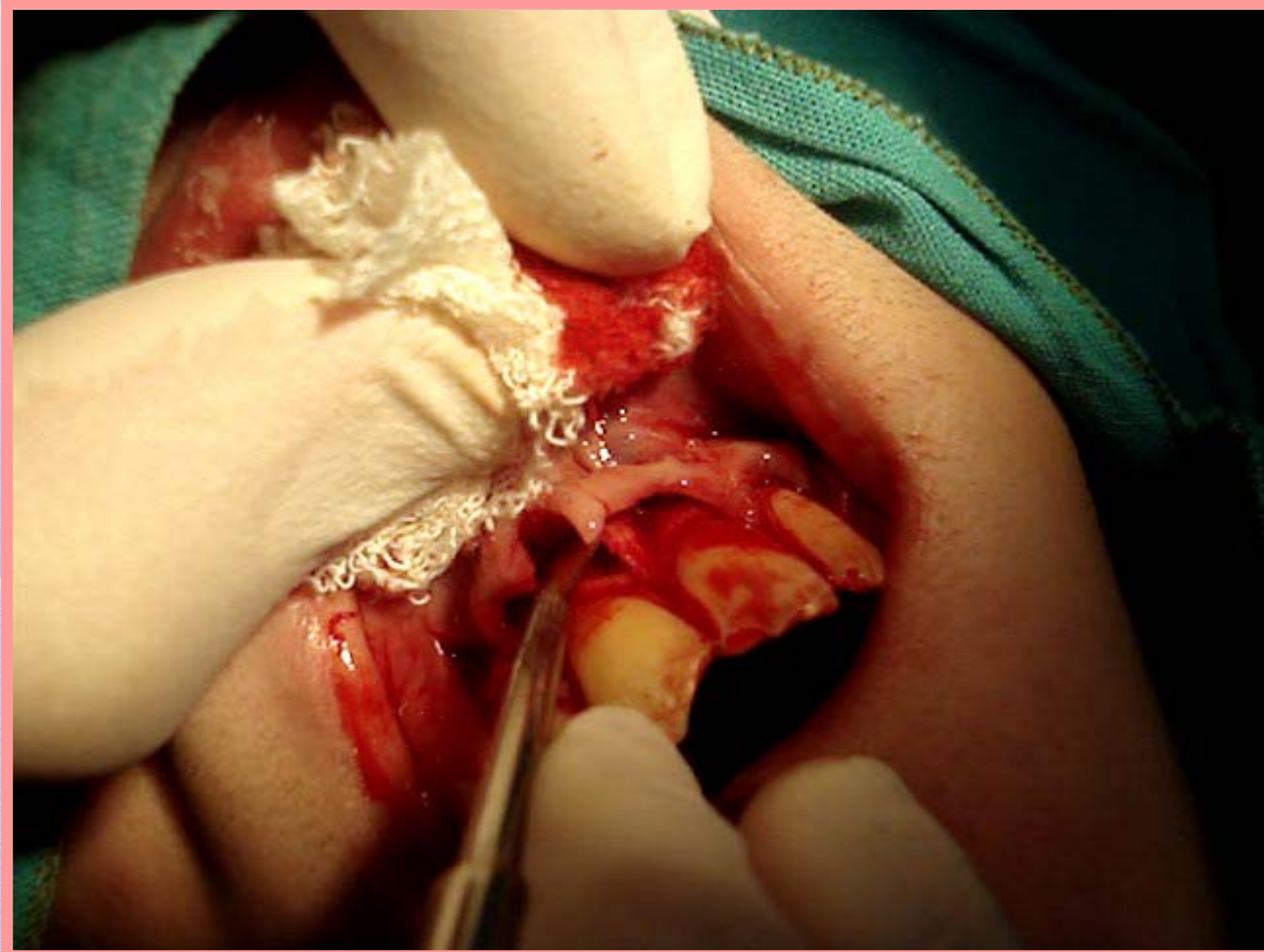


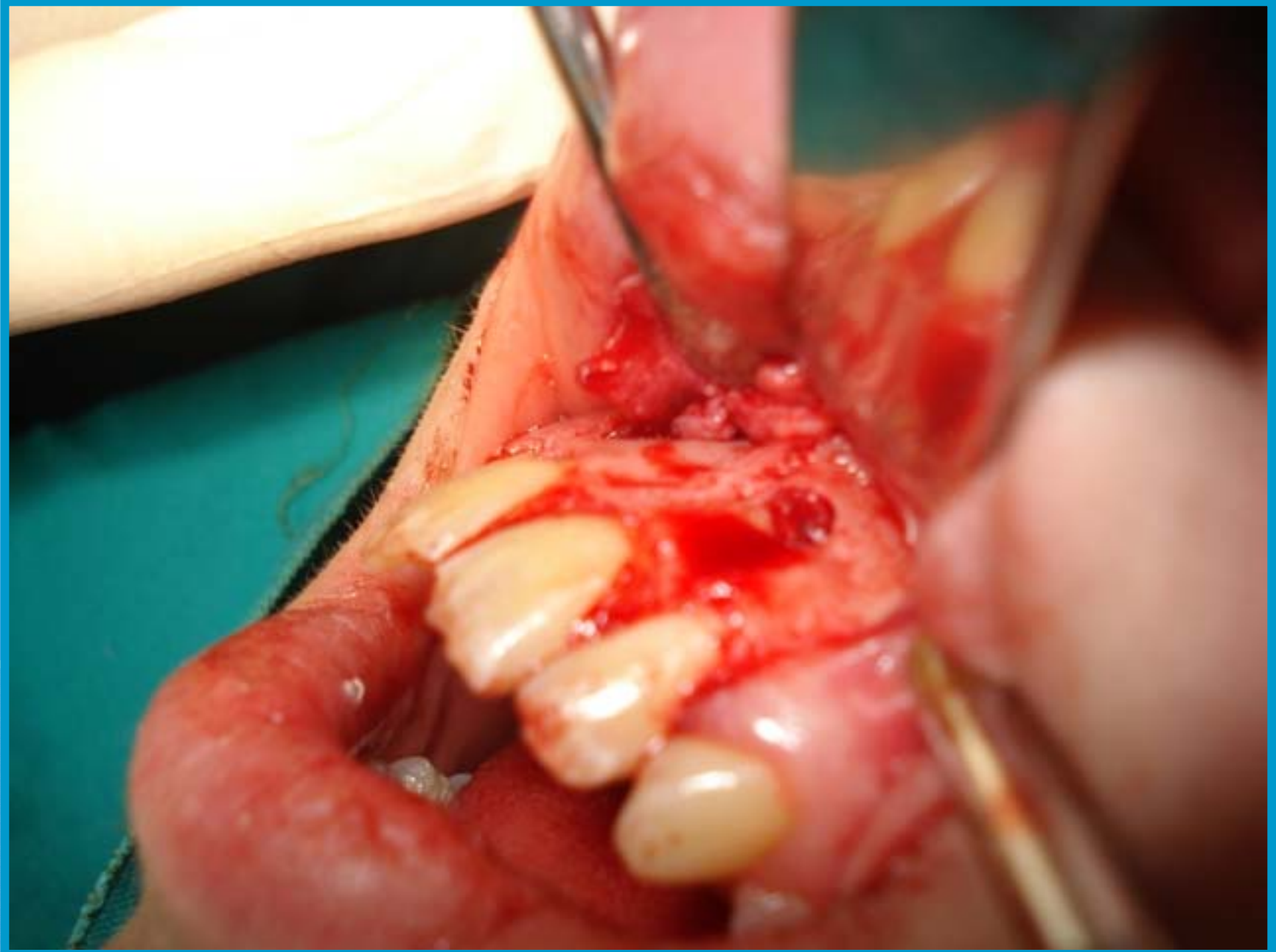



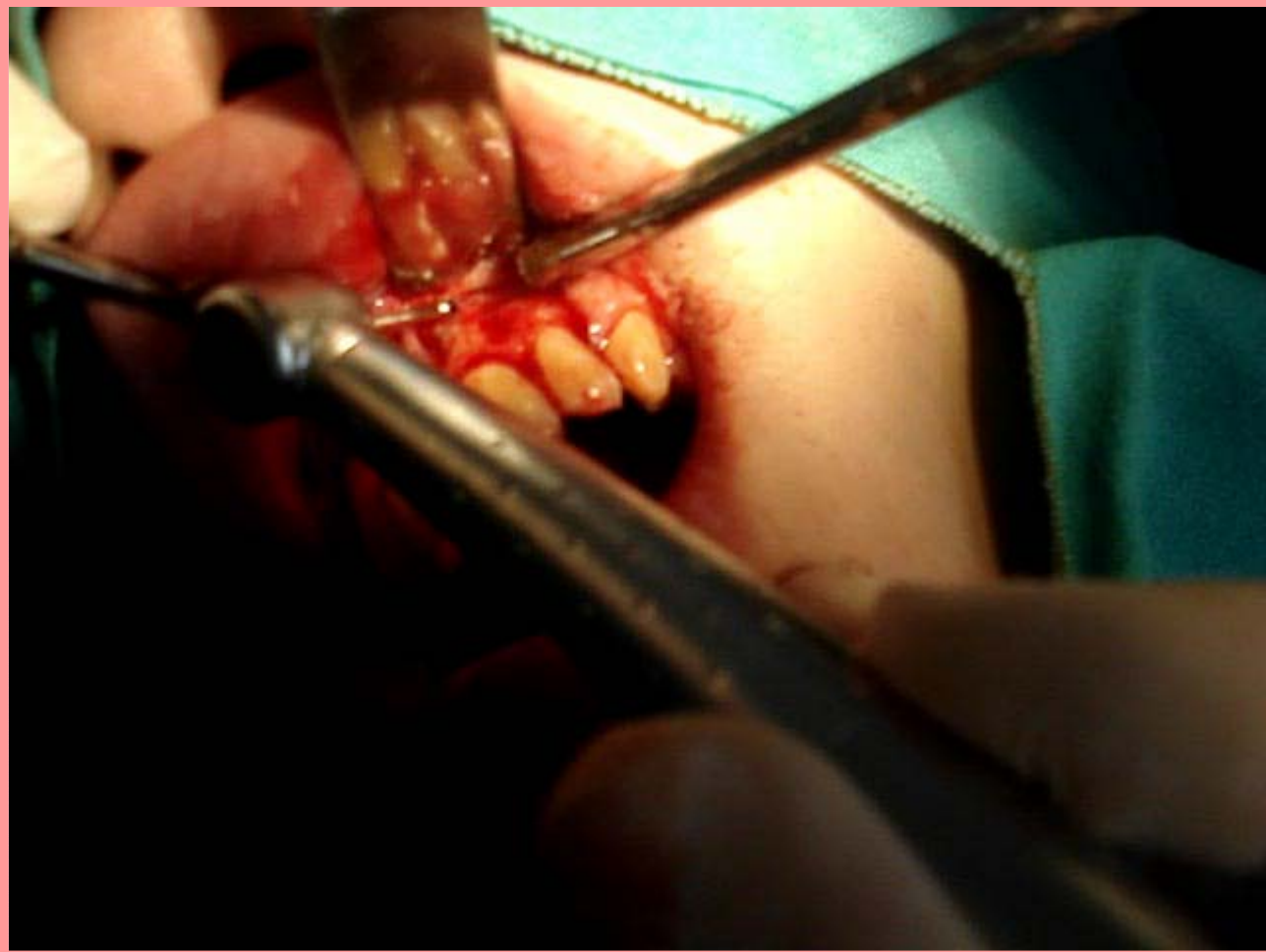
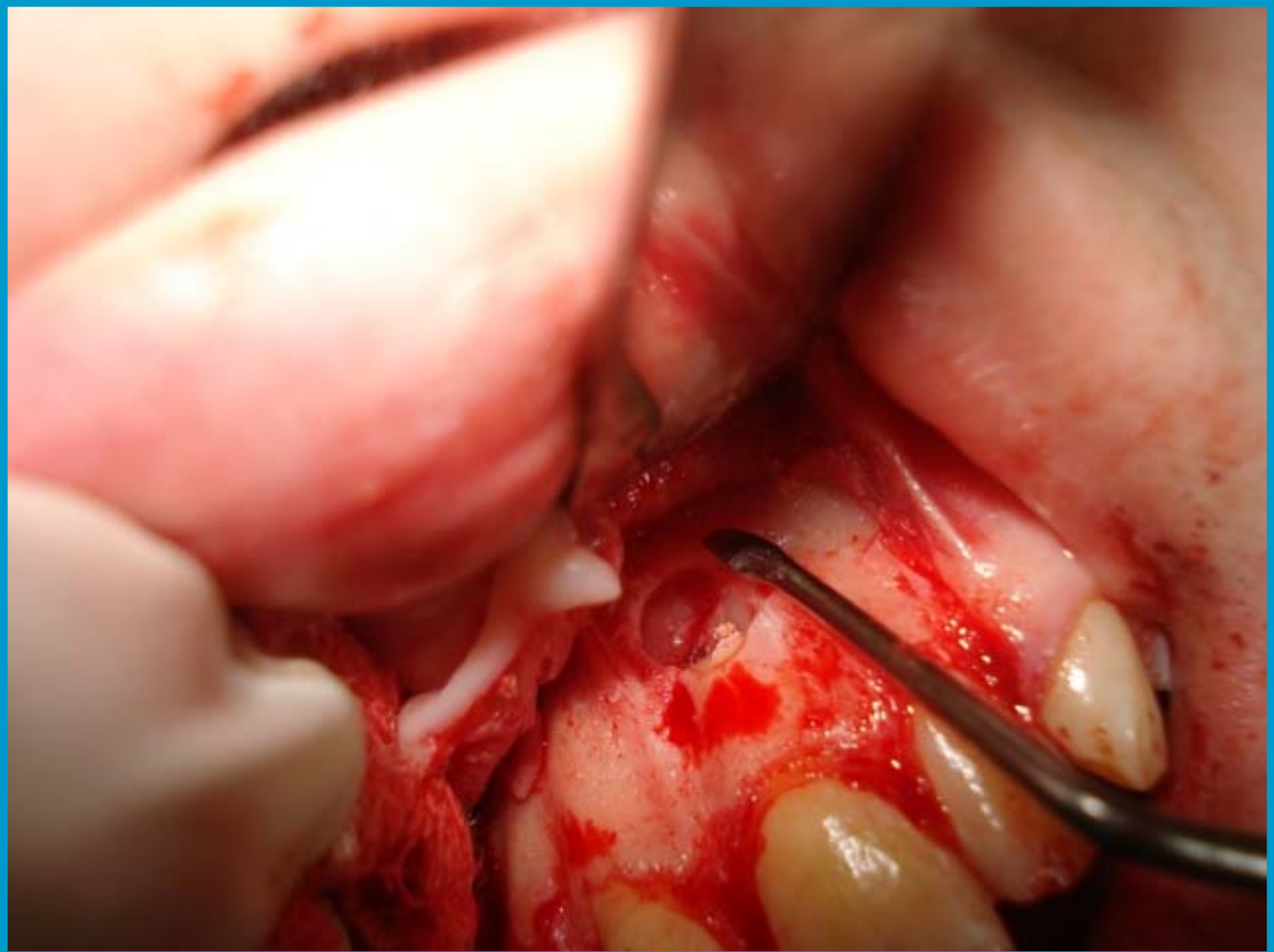


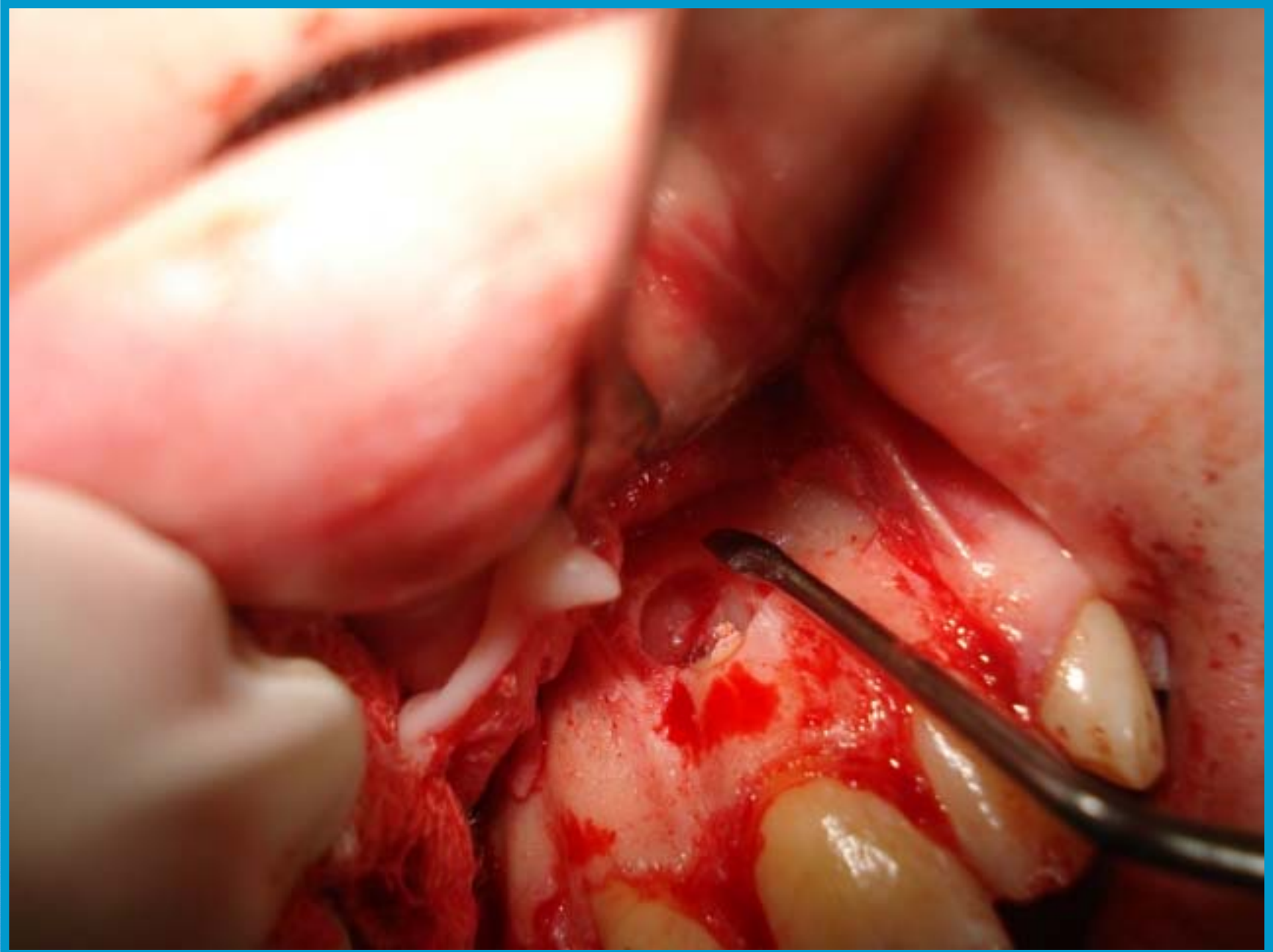


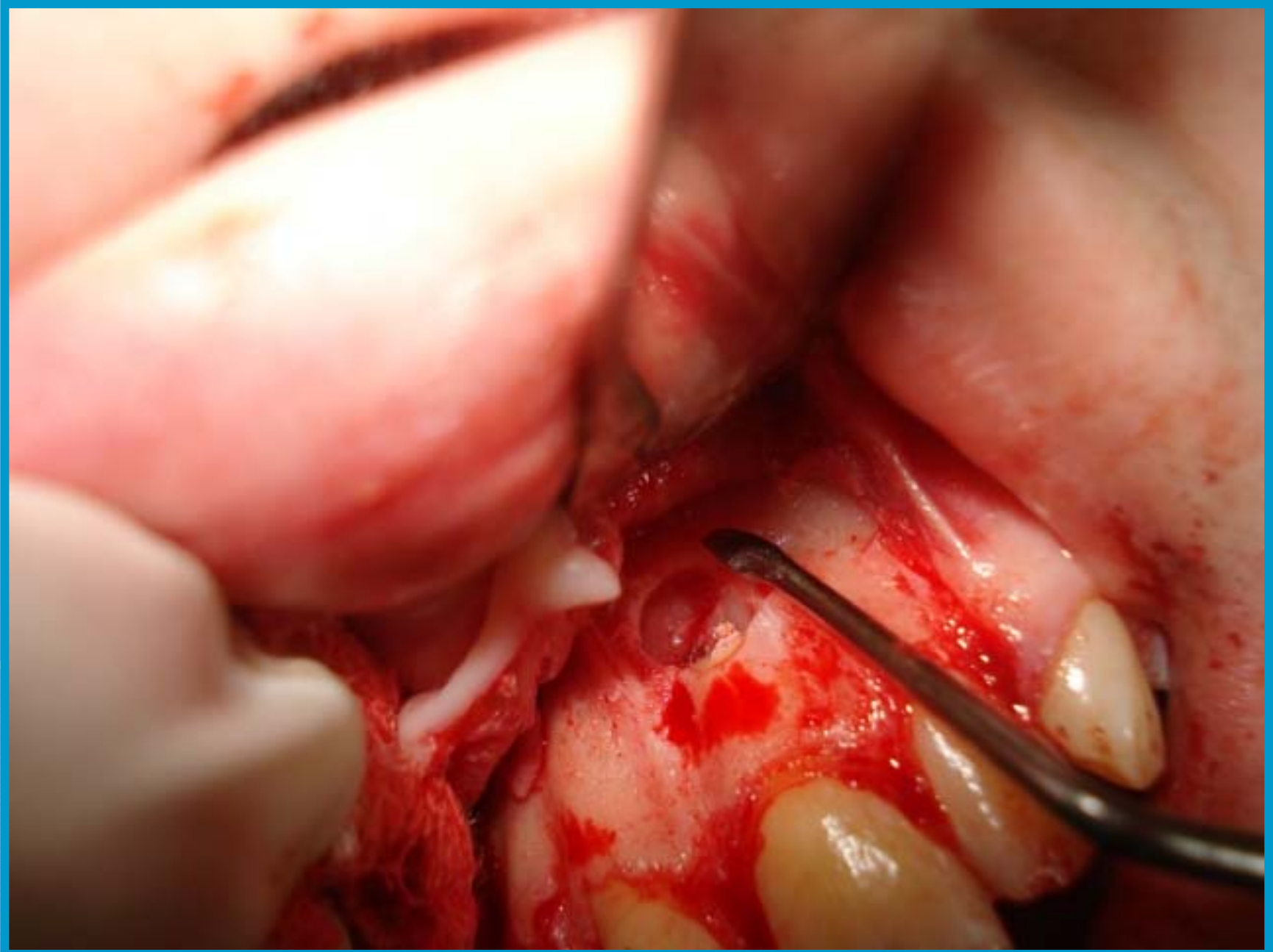




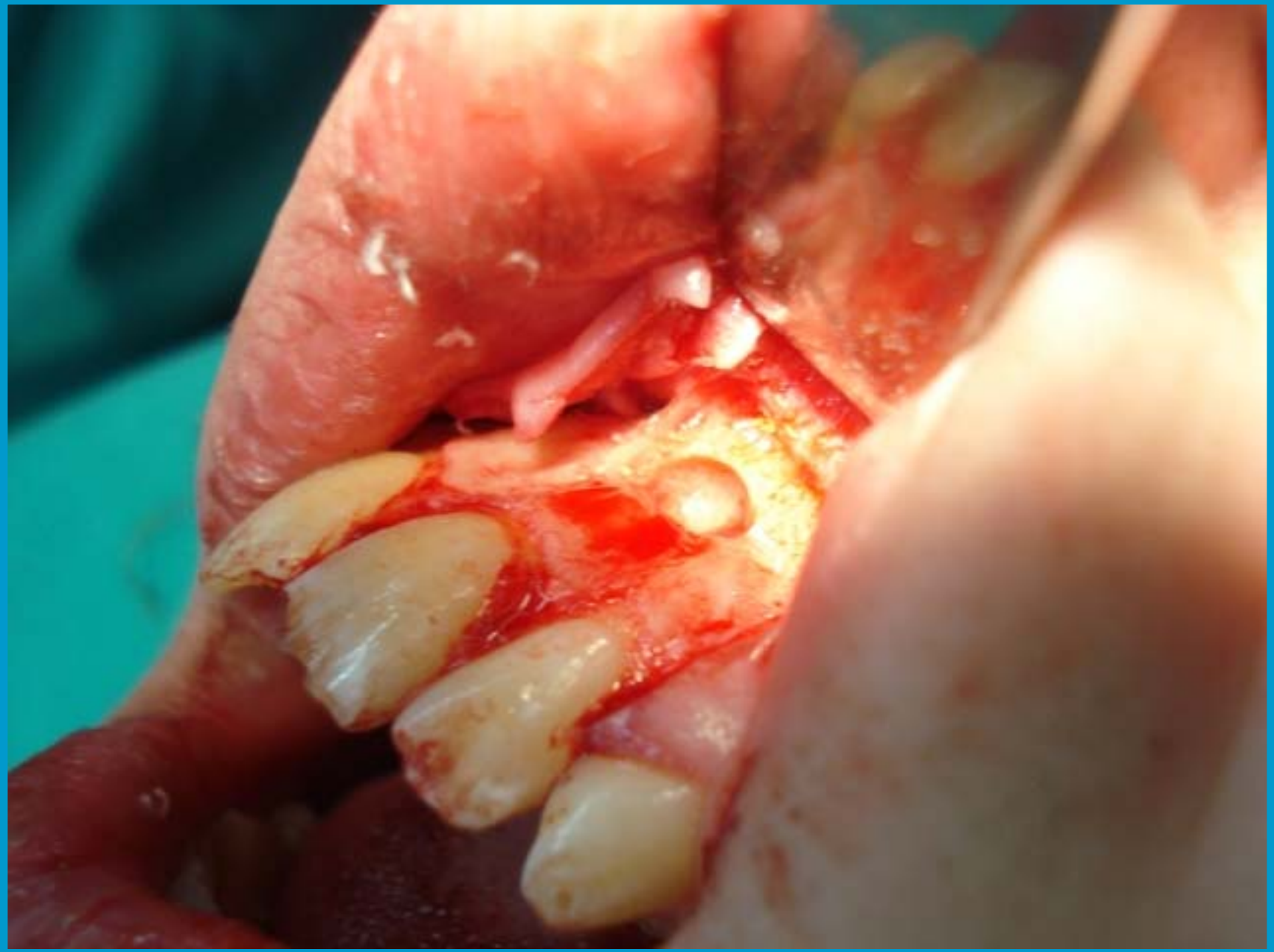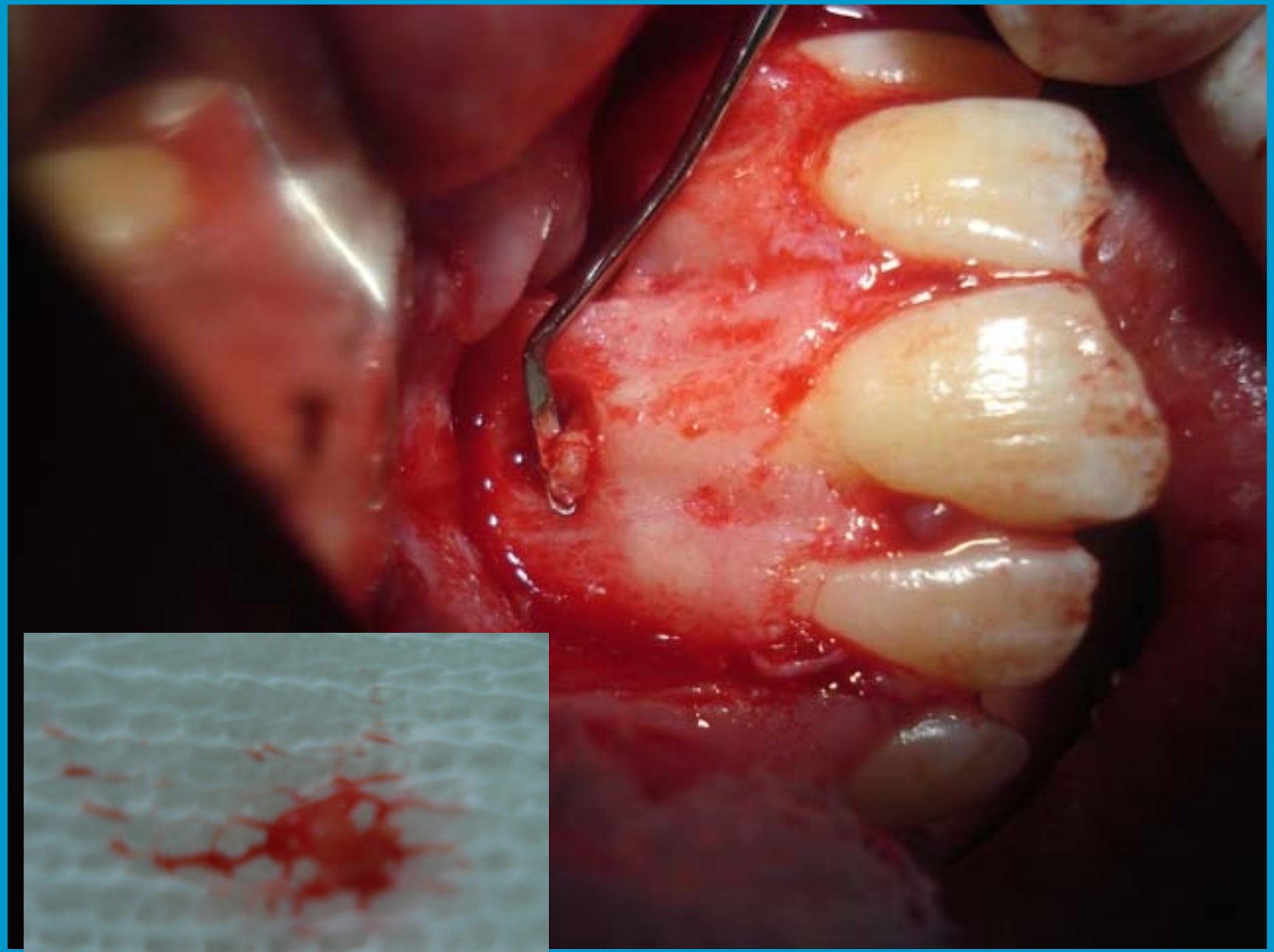


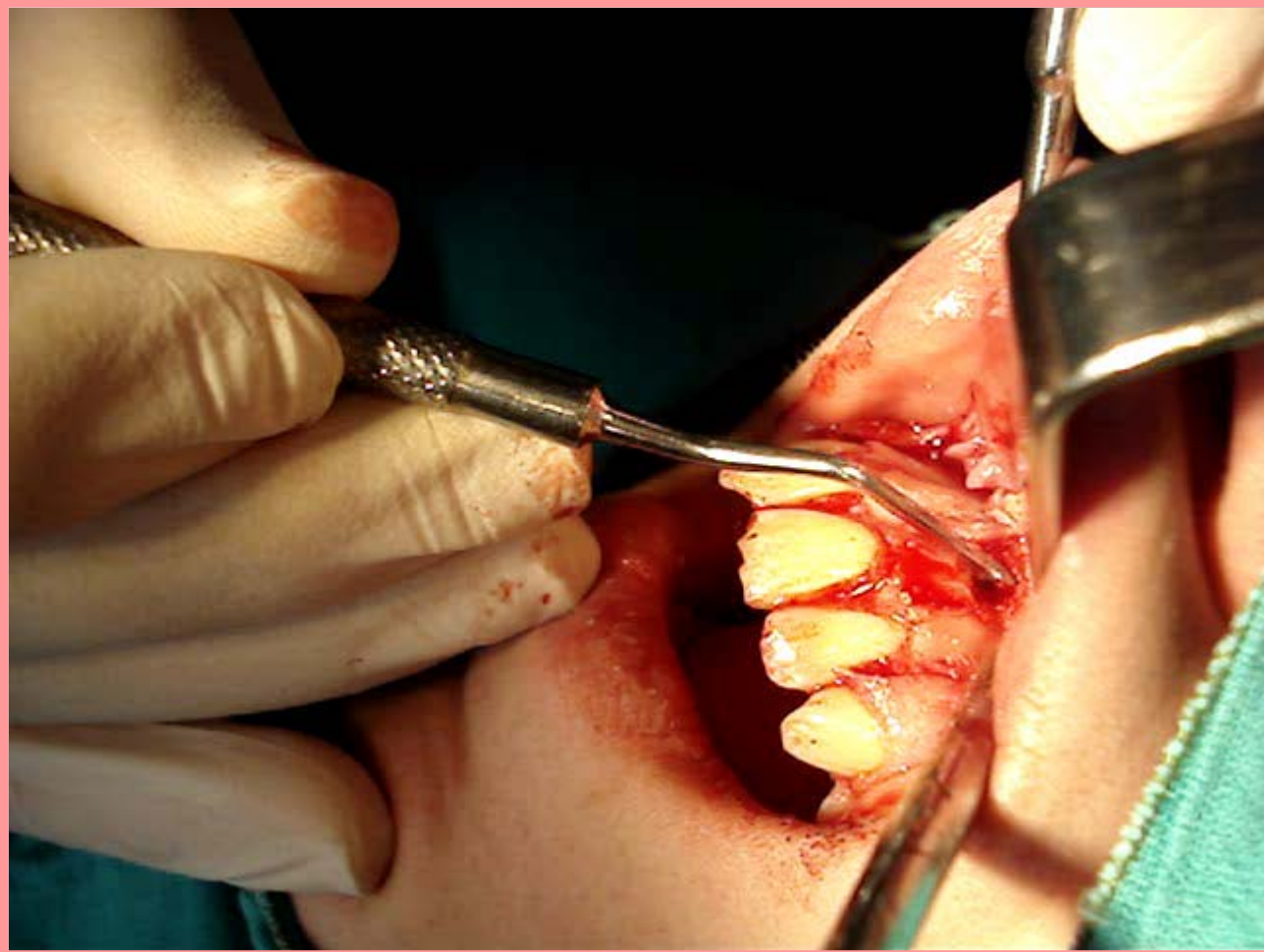


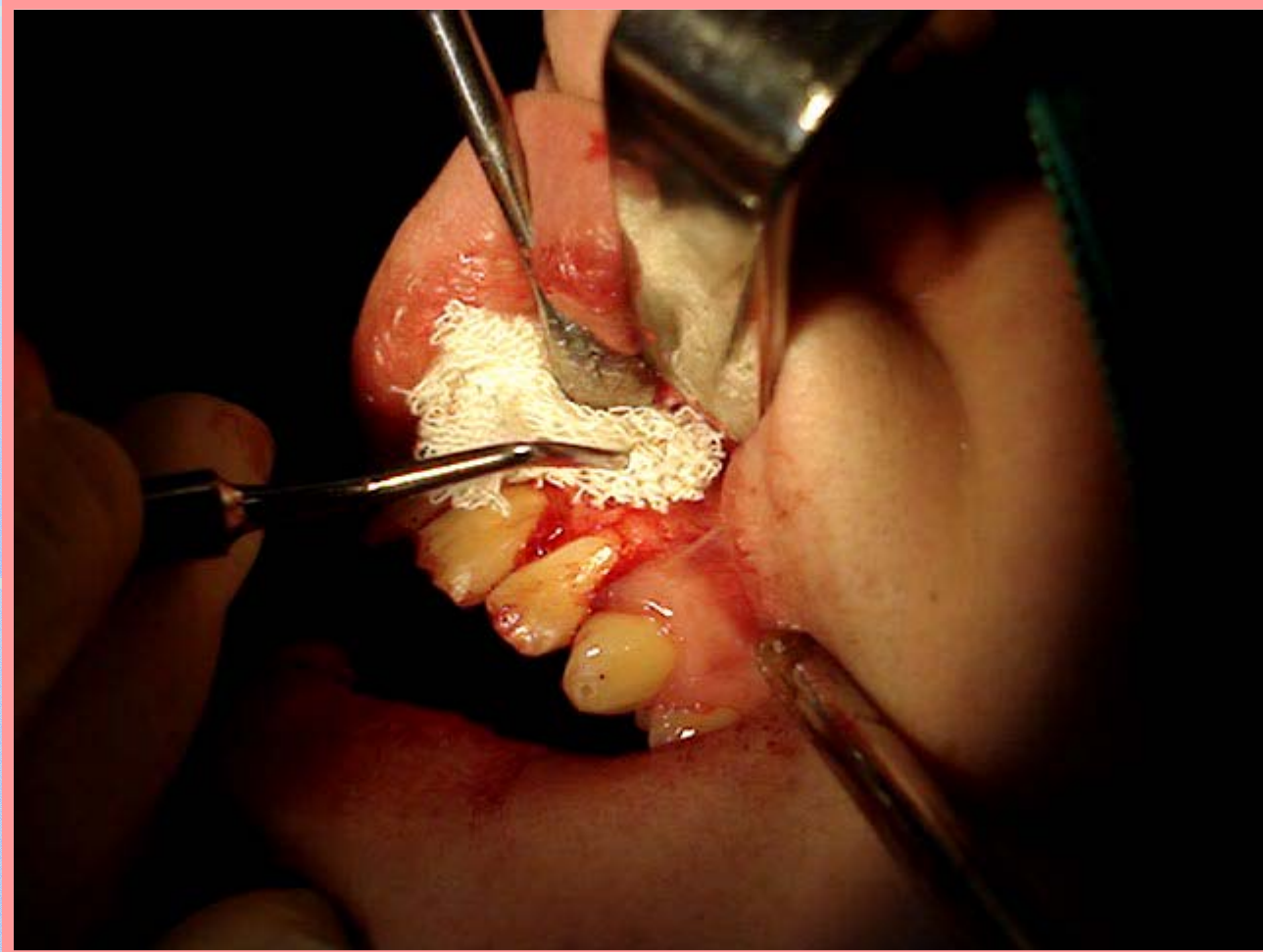





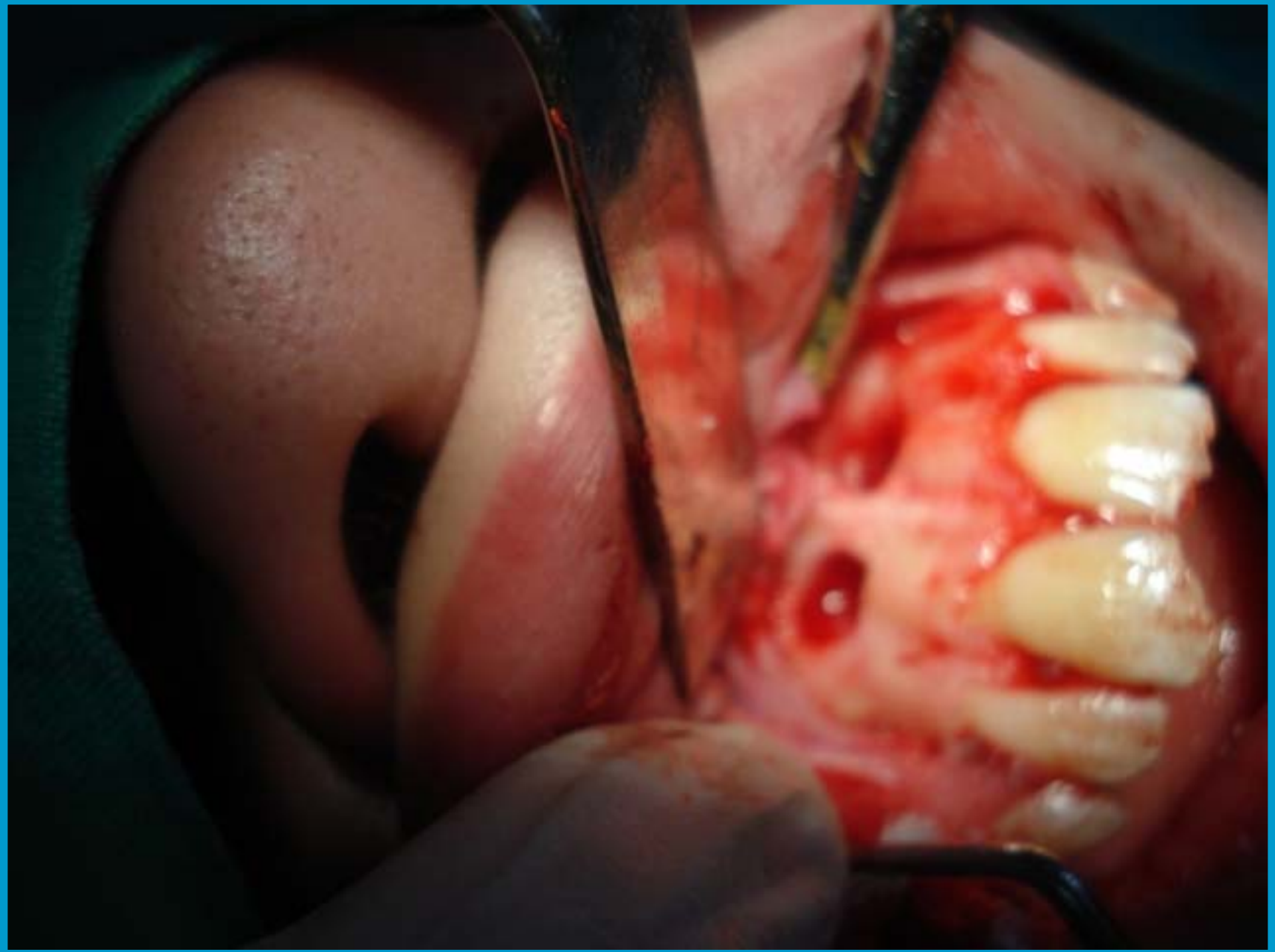


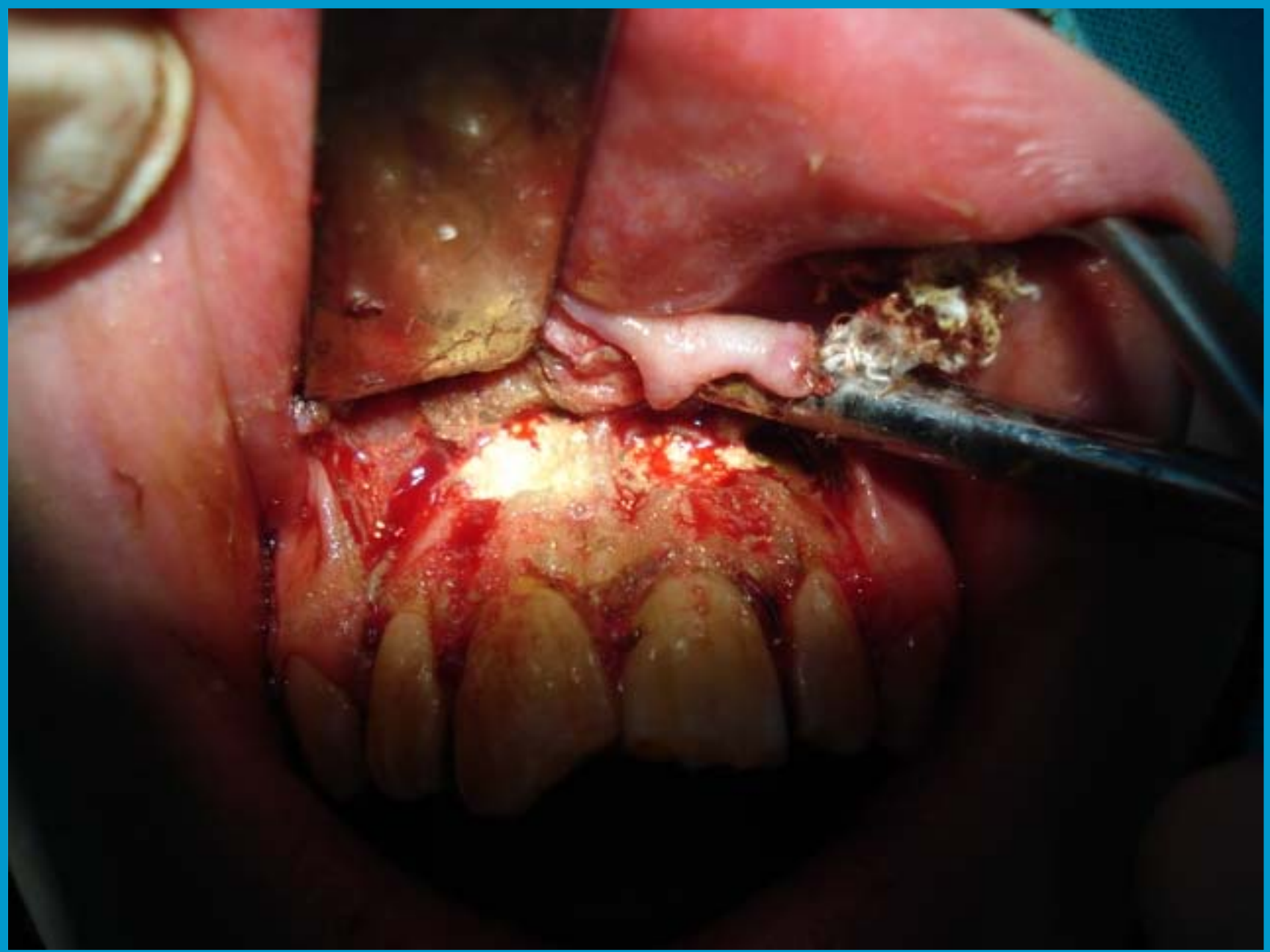


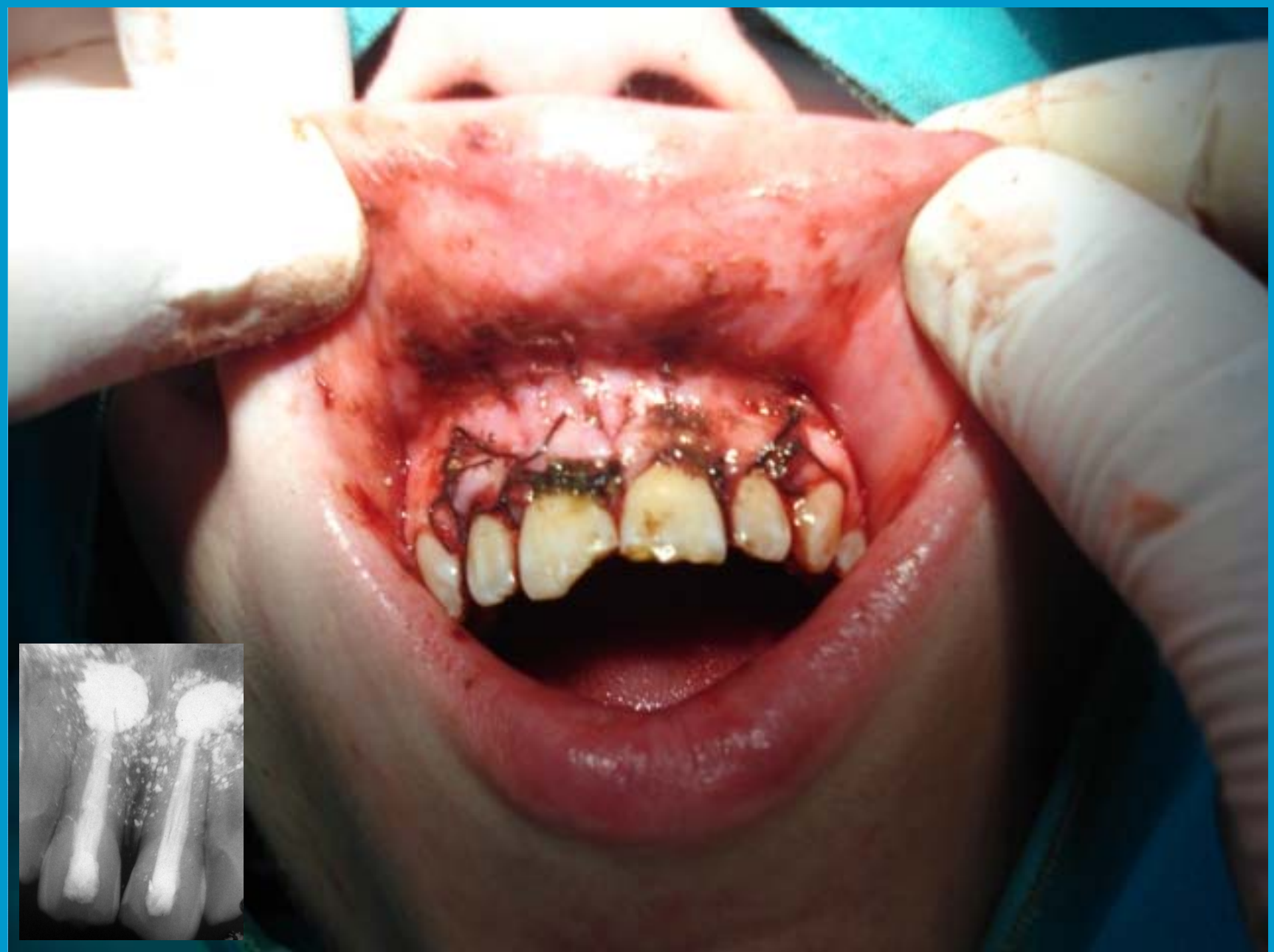


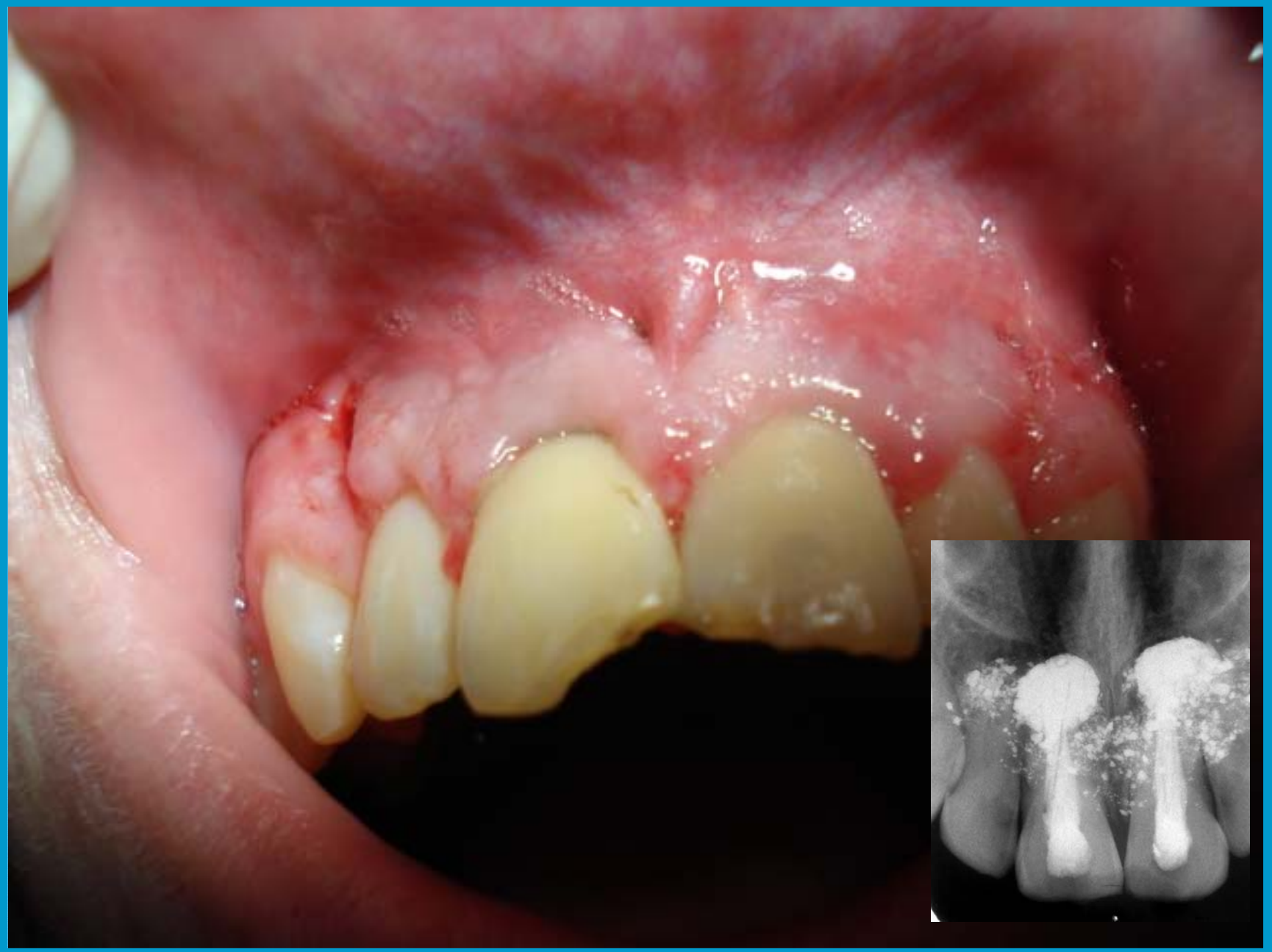


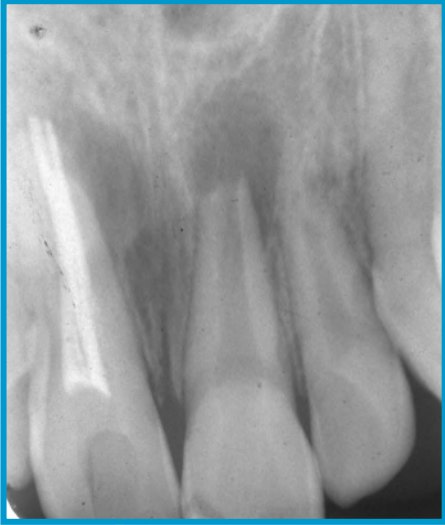




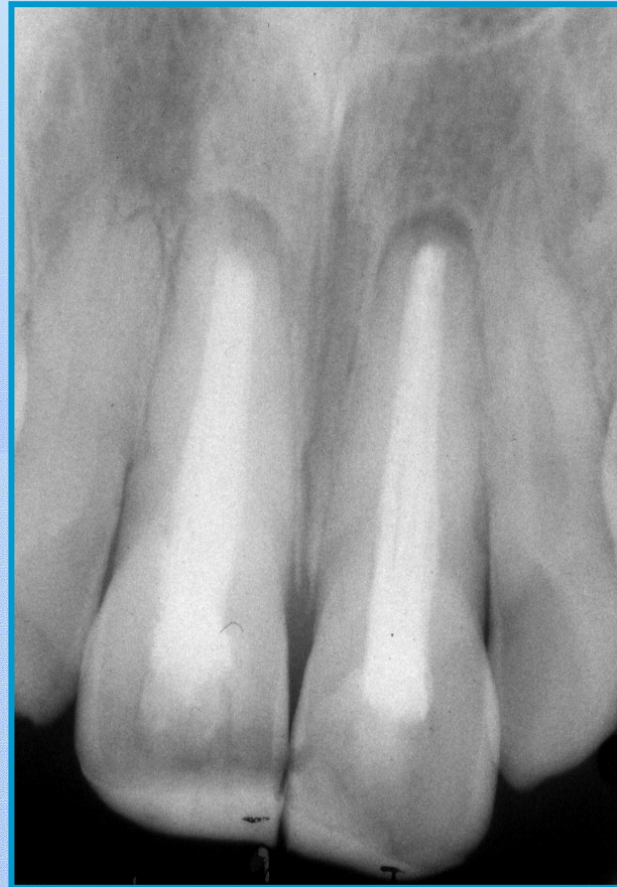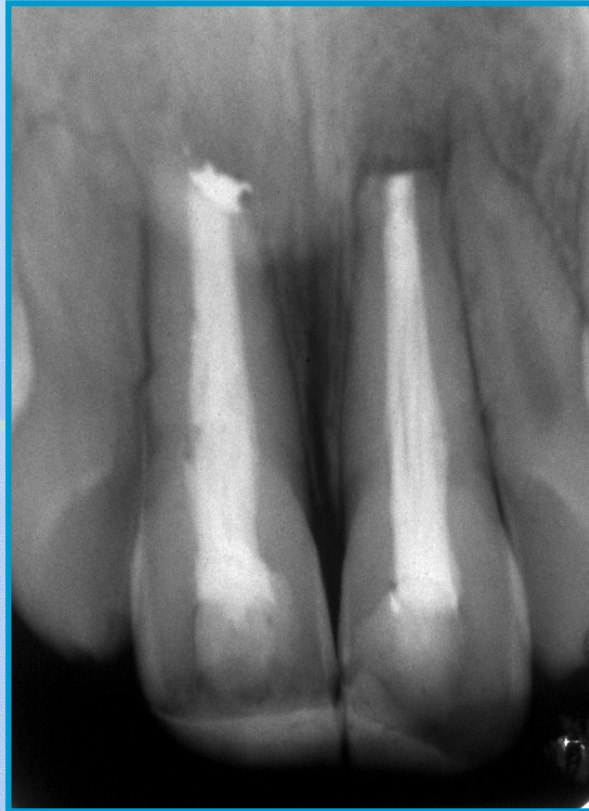2008



2010

Control Clínico Radiográfico 2 años post quirúrgico

