

Identificación de papilomavirus humanos en lesiones cutáneas benignas y malignas no melanoma por métodos moleculares

Identification of human papillomavirus in benign and malignant nonmelanoma skin lesions by molecular methods

G. Piccirilli¹, M. Squeff¹, C. Quattrocchi¹, R. Fernández Bussy¹, D. Chouhy^{2,3}, M. Gorosito⁴, A. Sánchez¹, A. Bergero⁴, AA Giri^{2,3}, RA Fernández Bussy¹

¹Facultad de Ciencias Médicas. Universidad Nacional de Rosario. Argentina. ²Área Virología. Facultad de Ciencias Bioquímicas y Farmacéuticas.

³Instituto de Biología Molecular y Celular de Rosario (IBR). Consejo Nacional de Investigaciones Científicas y Técnicas (CONICET).

⁴Cátedras de Dermatología y Anatomía Patológica.

Correspondencia:
Ramón A. Fernández Bussy
e-mail: fbussy@gmail.com

Recibido: 10/9/2012
Aceptado: 14/1/2013

Resumen

Los virus papiloma humano (PVH) están presentes en la piel como flora normal, donde permanecen en forma latente, pudiendo desarrollar en ciertas oportunidades, lesiones cutáneas.

Objetivo: Identificar los tipos de PVH con tropismo por epitelios cutáneos y analizar su posible asociación con lesiones cutáneas benignas y carcinomas cutáneos no melanoma.

Materiales y métodos: Estudio prospectivo realizado en el servicio de dermatología del Hospital provincial del Centenario, desde Junio de 2007 a Noviembre de 2008. Se obtuvieron muestras mediante hisopados de regiones: fotoexpuesta (FE), no fotoexpuesta (NFE), perilesional (PL), superficie de lesión (SL) y biopsias de lesiones para estudio histopatológico. Se incluyeron pacientes derivados para estudio histopatológico de las lesiones antes referidas. Detección de PVH mediante PCR.

Resultados: Participaron 67 pacientes, 41 hombres y 26 mujeres, edad promedio de 51 años (rango: 19-89 años). 300 muestras resultaron idóneas para la amplificación por PCR. La frecuencia de ADN de PVH hallado fue del 58% (176/300) (Figura 1), encontrándose 75% en FE, 39% en NFE, 75% en PL, 66% en SL y 35% en las biopsias. Se identificaron 69 tipos diferentes de HPV, siendo más frecuentes el 2, 21, 20 y 6. Se detectó un nuevo PVH, el 115. No se identificó PVH en muestras de carcinomas. En queratosis seborreicas se detectó en un 27%.

Conclusiones: Se obtuvieron datos acerca de los PVH circulantes en los pacientes de nuestra región. Corroboramos la influencia de la radiación ultravioleta sobre la infección por este virus, así como su presencia en queratosis seborreicas. Identificamos un nuevo HPV en Sudamérica.

Palabras clave: papiloma virus humano, papiloma virus 115.

(G. Piccirilli, M. Squeff, C. Quattrocchi, R. Fernández Bussy, D. Chouhy, M. Gorosito, A. Sánchez, A. Bergero, AA Giri, RA Fernández Bussy. Identificación de papilomavirus humanos en lesiones cutáneas benignas y malignas no melanoma por métodos moleculares. *Med Cutan Iber Lat Am* 2013;41(3):97-102)

Summary

The human papillomavirus (HPV) establish a latent infection of the skin as normal flora and can develop skin lesions on some situations.

Objectives: Identify the HPV types which exhibit tropism for cutaneous epithelium and analyse its possible association with benign skin lesions and nonmelanoma skin cancer.

Materials and methods: Prospective study was carried out in the Department of Dermatology at the Centenario Provincial Hospital from June 2007 to November 2008. Samples were collected by swabs from the following areas: sun-exposed (FE), non-sun-exposed (NFE), perilesional (PL), lesion area (SL) and biopsy of lesions for histopathological study. We included patients referred to surgical removal of a skin lesion for histopathological study. Detection of HPV by PCR.

Results: 67 patients were recruited, 41 men and 26 women, median age of 51 years (range, 19-89 years). 300 samples were suitable for amplification by PCR. HPV DNA was present in 58% of the analyzed samples (176/300), and 75% in FE, 39% in NFE, 75% in PL, 66% in SL and 35% in biopsies. 69

different types of HPV were identified, being more frequent 2, 21, 20, and 6. We detected a new HPV, 115. HPV were not identified in samples of carcinomas. In seborrhoeic keratosis were present in 27% of the samples.

Conclusions: *We collected data about the HPV circulating in patients of our region. We affirmed the influence of ultraviolet radiation on this viral infection, as well as their presence in seborrhoeic keratosis. We identified a new HPV in South America.*

Key words: *human papillomavirus, novel HPV 115.*

El papilomavirus humanos (PVH) pertenece a la familia *Papillomaviridae*[1] y son un grupo heterogéneo de virus con genoma de ADN doble cadena circular sin envoltura que incluye más de 120 tipos distintos e infectan epitelios cutáneos y mucosos de sitios anatómicos diversos[2, 3].

De los más de 120 tipos conocidos de PVH hasta el momento, al menos el 75% tiene tropismo por epitelios cutáneos. Los PVH cutáneos están presentes en la piel como flora normal donde establecen una infección latente en las células basales del epitelio cutáneo o en el folículo piloso[4]. Sin embargo, luego de una disminución de la respuesta inmune local o sistémica, estas infecciones pueden transformarse en lesiones clínicamente aparentes[5].

La primera asociación de PVH con el cáncer de piel fue demostrada en pacientes con epidermodisplasia verruciforme (EV), patología hereditaria en la cual los individuos afectados, presentan mayor riesgo de desarrollar cáncer de piel no melanoma (CPNM) en sitios del cuerpo expuestos a la luz solar y una elevada predisposición a la infección con ciertos PVH, tales como los tipos 5, 8, 9, 12, 14, 15, 17, 19 al 25, entre otros[4]. La identificación de PVH en CPNM desarrollados en individuos inmunosuprimidos por trasplantes de órganos y en las personas inmunocompetentes, por ejemplo con psoriasis que desarrollaron carcinoma cutáneo de células escamosas (CCE), luego de fotoquimioterapia prolongada o la presencia en aumento de queratosis actínicas o seborreicas, aumentó el interés científico sobre el potencial maligno de los PVH cutaneotrópicos[4, 5]. Los intentos para encontrar una asociación respecto a la presencia y tipos específicos de PVH con distintas lesiones cutáneas hasta el momento no han podido afirmar su causalidad[6].

El CPNM ocurre generalmente en áreas de piel expuestas a la luz solar, hecho que pone en evidencia la influencia de la radiación ultravioleta (RUV) como uno de los principales factores de riesgo ambientales para su desarrollo[6].

Los intentos para identificar los mecanismos por los cuales los PVH cutáneos podrían contribuir al desarrollo de CPNM han revelado un potencial transformante viral muy débil. La mayor parte de la RUV que atraviesa la atmósfera es filtrada por el ozono estratosférico. A medida que éste disminuye, mayores niveles de RUV llegan a la tierra. La exposición de la epidermis a la RUV causa dos efectos fundamentales sobre el tejido afectado: inmunosupresión y daño del

ADN celular[7, 8], siendo estos los principales factores de riesgo para el desarrollo de CPNM. Ambos efectos, además, podrían aumentar la susceptibilidad a la infección por PVH, la que a su vez, podría cooperar o actuar como cofactor en el proceso de carcinogénesis cutánea. Los intentos para identificar los mecanismos, por los cuales los PVH cutáneos podrían contribuir al desarrollo de CPNM, han revelado un potencial transformante viral muy débil. Dado que nuestro país se encuentra en una región de alto riesgo de RUV y por este motivo hay mayor desarrollo de CPNM, es necesario en primera instancia, conocer los tipos de PVH con tropismo por epitelios cutáneos circulantes en Argentina para luego poder analizar la posible asociación con las neoplasias de la piel.

Objetivos

El objetivo de este estudio fue la identificación de los tipos de PVH con tropismo por epitelios cutáneos circulantes en pacientes inmunocompetentes que concurren al Servicio de Dermatología del Hospital Provincial del Centenario para analizar la posible asociación de los PVH con lesiones cutáneas benignas y malignas no melanoma.

Material y método

Pacientes y muestras

Estudio transversal. Se reclutaron individuos inmunocompetentes durante Junio de 2007 a Noviembre de 2008 que concurren al Servicio de Dermatología del Hospital Provincial del Centenario (Rosario, provincia de Santa Fe) para la remoción quirúrgica de lesiones cutáneas. El protocolo de reclutamiento y los procedimientos para la toma de muestras fueron evaluados y aprobados por los Comité de Ética de la Facultad de Ciencias Bioquímicas y Farmacéuticas de la UNR (Exp. N° 6060/048) y por el Hospital Provincial del Centenario (Exp. N° 036245-S). Todos los pacientes que intervinieron en el estudio firmaron un consentimiento informado y se realizaron historias clínicas donde se incluyeron los datos acerca de edad, sexo, antecedentes personales de enfermedades, medicaciones que recibían y fototipo de piel según la clasificación descrita por Fitzpatrick[9].

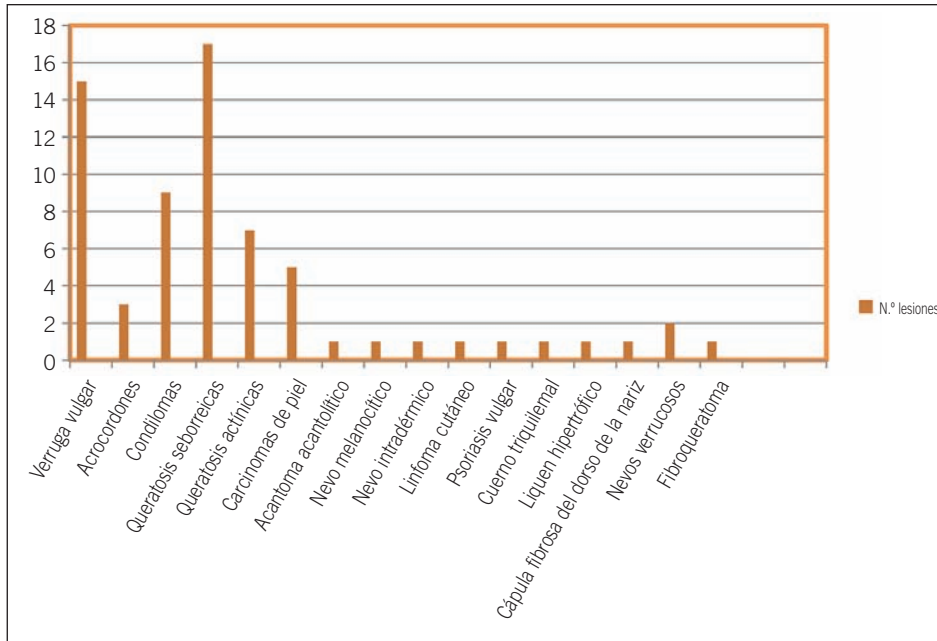


Figura 1. Resultados histopatológicos obtenidos.

Se tomaron 5 muestras por paciente en los siguientes sitios: a) piel sana expuesta a RUV (región frontal del rostro), b) piel sana no expuesta a RUV (región axilar), c) área perilesional, d) superficie de la lesión, y e) lesión. Las muestras a y b fueron tomadas con hisopo estéril embebido en solución salina (NaCl 0,9%). Las biopsias de lesiones (muestra e) se obtuvieron mediante losange o shaving, de acuerdo a las características de cada una de ellas, y posteriormente fueron fragmentadas para el estudio histológico y virológico.

Para la histopatología se realizó la inclusión del tejido en parafina, y luego los diferentes cortes con posterior tinción de cada uno de ellos, con hematoxilina y eosina. Este estudio, permitió obtener el diagnóstico de cada una de las lesiones.

Las lesiones benignas consideradas mayormente, de acuerdo al examen clínico previo fueron: queratosis seborreicas, queratosis actínicas, nevos, verrugas vulgares genitales y extragenitales; y las malignas fueron carcinomas basocelular y espinocelular.

Análisis virológico

El estado de infección y la identificación de los PVH involucrados se determinó utilizando 2 sistemas de cebadores: los FAP[11] y los CUT[10]. En ambos casos se utilizó como estrategia de amplificación la técnica de PCR (*polymerase chain reaction*) anidada. Los productos amplificados con cada sistema de cebadores fueron analizados por electroforesis en gel de agarosa al 2%. La identificación de los HPV involucrados se realizó por secuenciación directa de los pro-

ductos amplificados que arrojaron bandas visibles con tamaños adecuados para cada par de cebadores[9]. Las secuencias obtenidas fueron comparadas con los HPV descritos cuyas secuencias están depositadas en el GenBank (www.ncbi.nlm.nih.gov).

Resultados

Se analizaron 67 pacientes de ambos sexos, 41 fueron masculinos y 26 femeninos con una edad promedio de 51 años (rango etario: 19-89 años), que consultaron al Servicio de Dermatología del Hospital Provincial del Centenario. Los fototipos hallados fueron I, II, III, y IV con una prevalencia del 6%, 66%, 27% y 1%, respectivamente. Se recolectaron 335 muestras en total, de las cuales 268 se obtuvieron por hisopados y 67 fueron por *losange* o *shaving*.

De las 67 lesiones que fueron sometidas a estudio histopatológico se obtuvieron 17 queratosis seborreicas, 15 verrugas vulgares, 9 verrugas genitales, 7 queratosis actínicas, 5 CPNM, 3 acrocordones, 2 nevos verrucosos, 1 acantoma acantolítico, 1 fibroqueratoma, 1 nevo melanocítico, 1 nevo intradérmico, 1 linfoma cutáneo, 1 psoriasis vulgar, 1 cuerno triquilemal, 1 liquen hipertrófico, 1 pápula fibrosa del dorso de la nariz (Figura 1).

De las 335 muestras, 35 resultaron no idóneas para la amplificación por PCR (negativas para la amplificación de un fragmento del gen que codifica para la β -globina humana), por lo que las muestras efectivas en estudio fueron 300.

Tabla 1. Prevalencia de HPV en las distintas lesiones.

Diagnóstico	Biopsias analizadas n (%)	Frecuencia de HPV n (%)	Tipo más frecuente
Queratosis seborreica	15 (24)	4 (27)	HPV-2
Queratosis actínica	7 (11)	0 (0)	–
Cáncer de piel no melanoma	4 (6)	0 (0)	–
Verruga vulgar	14 (22)	7 (50)	HPV-2
Verruga genital	9 (14)	8 (88)	HPV-6
Otras lesiones	14 (22)	0 (0)	–
Total	63	19 (30)	

La frecuencia de ADN de PVH hallado fue del 58% (176/300). En relación a las muestras tomadas de piel sana, la frecuencia de infección por PVH fue mayor en las áreas expuestas a RUV que en las no expuestas (75% vs 39%, respectivamente) (Tabla 1). Respecto a las muestras tomadas en relación a la lesión, se identificó más frecuentemente ADN de HPV en el área perilesional (75%) seguido por el área superficial de la lesión (66%) y por la biopsia (35%).

Se identificaron 69 tipos diferentes de PVH, 30 de los cuales están caracterizados completamente (se conoce todo su genoma), 22 parcialmente (se conoce sólo un fragmento de amplificación por PCR) y 17 tipos putativos nuevos (los cuales fueron denominados como GC01 al GC017)[10], o sea que los fragmentos secuenciados no coinciden con las genomas descritos con anterioridad de acuerdo al banco genómico. Los tipos de PVH más frecuentes fueron el PVH-2 y PVH-6 (Tabla 2). Entre los tipos putativos nuevos, el GC02 fue el más prevalente, seguido por el GC07 y el GC12.

En áreas de piel normal expuestas a RUV predominaron los tipos PVH-8 y PVH-20, en cambio en las no expuestas predominó el PVH-21. En áreas perilesionales predominó el PVH-20 y en los hisopados de las lesiones y en las biopsias, el PVH-6 fue el predominante, principalmente por su elevada prevalencia en lesiones del área genital o cercana a ella.

Se logró secuenciar el genoma completo de un tipo putativo nuevo, GC02, a partir de una muestra *a* proveniente de un individuo incluido en el grupo de verrugas genitales. El nuevo virus fue designado como *PVH 115*, y posteriormente el análisis filogenético permitió su categorización como un nuevo Beta-papillomavirus de la especie 3[10].

La identificación del PVH en las distintas lesiones estudiadas se detalla en la (Tabla 2). En las verrugas vulgares y genitales predominaron el PVH-2 y el PVH-6, respectivamente, tipos de PVH considerados agentes etiológicos de estas entidades. Por otro lado, no se detectaron tipos de PVH en los casos de carcinomas cutáneos (CPNM) y lesiones precursoras (queratosis actínica).

Comentario

La gran variabilidad genética de los distintos PVH cutáneos, el amplio número de tipos identificados y el reducido número de genomas presentes en las células infectadas constituyen dificultades técnicas que obstaculizan la identificación de los distintos PVH cutáneos y la asociación de éstos a ciertas patologías. En este trabajo demostramos la presencia de ADN de PVH en el 58% de las muestras analizadas.

Los resultados obtenidos nos permiten corroborar estudios previos, que demuestran la existencia de una amplia variedad de tipos de PVH en la piel[12, 14] (Tabla 2) y, a su vez, que en regiones donde la piel se encuentra expuesta a RUV la detección del virus es mayor (Tabla 1)[8, 12, 13, 15, 16].

Se logró detectar PVH en un 27% de las queratosis seborreicas analizadas, coincidiendo de esta manera, con lo ya descrito en trabajos previos, que señalan esta asociación, con una prevalencia similar[17-19].

De las 7 queratosis actínicas estudiadas, ninguna presentaba positividad para el virus en estudio, lo que difiere con estudios previos, que identificaron el PVH en dichas lesiones, con una prevalencia que varía desde 22,5 al 70% según las diferentes publicaciones[15, 20, 21].

En cuanto a la prevalencia del virus en las verrugas, se evidenció que en las vulgares fue del 50%, siendo el tipo más frecuentemente encontrado el PVH 2, mientras que en las anogenitales dicha asociación fue del 88%, y el PVH 6 fue el virus identificado en la mayoría de estas lesiones.

Por otro lado tanto con los cebadores CUT como con los FAP se pudieron identificar 17 “posibles tipos” nuevos de PVH de los cuáles sólo se conoce el fragmento de amplificación por PCR[12, 13]. En los últimos años se han caracterizado en distintas partes del mundo los genomas completos de más de 50 “posibles tipos” nuevos de PVH pertenecientes a distintos géneros y cuyas secuencias se encuentran disponibles en las bases de datos. La caracterización de los genomas completos es un aporte sustancial

Tabla 1. Escala de valoración de la dermatitis seborreica del cuero cabelludo

Tipos de lesiones	Muestras				
	A	B	C	D	E
Queratosis seborreica (n: 17)	GC12.1, FA91, HPV-2, HPV-20, HPV-24, FA119, FA123, HPV-8, HPV-21, FA39, FAIMVSV6.5, HPV14D, HPV-19, HPV-115 , FA132, HPV-10, GC10, FA23, HPV-28, GC16, FA116, HPV-50, FA27, FA126, GC04	FA25 HPV-21 FA39 HPV-115 FA27	HPV-2, FA91, HPV-47, HPV-14D, HPV-21, FA132, FA39, HPV-93, HPV-38, HPV-62, HPV-5, HPV-20, GC09, HPV-115 , HPV-10, HPV-8, HPV-93, FA116	HPV-2, HPV-5 Cand89, HPV-24, HPV38b, FA132, HPV-20, HPV-22 HPV-10, HPV-115	HPV-2 HPV-93 HPV-11
Verrugas vulgares (n: 15)	HPV-2, HPV-93, FA119, HPV-43, HPV-19, FA16.1, HPV-10, HPV-8, FA91, HPV-47, FA63, FA91, FA132, HPV-21, FA132, FA62	HPV-8, FA23, FA132, HPV-11	FA127, HPV-21, HPV-2, FA119, HPV-5, FA127, HPV-43, HPV-19, FA126, HPV-6, GC12.2, HPV-24, FA16, GC07.1	HPV-2, HPV-43, GC13, HPV-6, FA119, HPV-24, FA16, HPV-21, FA25	HPV-2, HPV-5, HPV-19, HPV-6
Verrugas genitales (n: 9)	HPV-115 , HPV-43, HPV-19, HPV-7, HPV-115 , HPV-11, FA37	HPV-21	HPV-111, HPV-80, HPV-11, HPV-43, HPV-19, HPV-7, HPV-12, HPV-6	HPV-6, HPV-43, HPV-19, FA16, HPV-11	HPV-6, HPV-11
Carcinomas espinocelular y basocelular (n: 5)	GC01, HPV-20, FA-37, HPV-37, HPV-93, HPV-8	GC10	HPV-110, HPV-38, HPV-5, HPV-100, HPV-50, FA23, HPV-20, FA150, HPV-11, HPV-49, FA149, FA16	HPV-110, HPV-12, HPV-20, HPV-21	Negativas
Queratosis actínicas (n: 7)	FA118, GC09, FA25, FAIMVS9, HPV-21	HPV-19	HPV-19, FA25, HPV-50, HPV-20, HPV-21	GC08, GC05, HPV-19, HPV-24 HPV-20, HPV-21 FA124, FA37	Negativas
Otras lesiones (n: 14)	FA8, GC17, HPV-24, HPV-47, GC07.2, GC16, HPV-20, HPV-110, HPV-21, HPV-5, FA119	HPV-21, HPV-15, FA14, HPV-9, HPV-11	HPV-38, HPV-24, HPV-115 , vs92-1, vs92-1, FA66, FA132, FA119, HPV-107, GC11, FA89, HPV-21, HPV-8, HPV-8, FA39, GC07.1	HPV-24, HPV-47, GC07.2, FA89, FA89, FA66, HPV-8	Negativas

para poder entender la historia natural de estos virus y tener un panorama completo de la familia *Papillomaviridae*. En base a esto, nuestro grupo de trabajo pudo caracterizar el genoma completo del GC02, uno de los 17 “posibles tipos” nuevos, denominado PVH-115, nuevo miembro del género Beta-papillomavirus especie 3. Este PVH fue el más prevalente dentro de los 17 putativos nuevos. Por otra parte, cabe destacar que éste es el primer PVH identificado en Sudamérica.

Los resultados analizados nos permiten confirmar que la metodología desarrollada para la detección del virus es sensible y específica, obteniendo de esta manera una certera identificación de secuencias de ADN de PVH.

Por último no se pudo precisar la asociación entre el virus y las lesiones cutáneas malignas analizadas en este trabajo, ya que para poder inferir sobre la existencia de dicha relación, se requiere de un estudio de un mayor número de lesiones de estas características. Por lo tanto la realización de estudios que incluyan mayor número de pacientes permitiría identificar si hay relación causal entre estas lesiones cutáneas malignas no melanoma y el papilomavirus humano.

Agradecimientos

Este trabajo fue parcialmente financiado por la ANPCyT (PICT 05-25464) y por el FIC-NIH (# D43 TW001037).

Bibliografía

1. de Villiers EM, Fauquet C, Broker TR, Bernard HU, Zur Hausen H. Classification of papillomaviruses. *Virology* 2004; 324: 17-27.
2. Syrjänen K., Syrjänen S. Papillomavirus Infections in Human Pathology, Editorial Wiley, New York, 2000.
3. Bernard HU, Burk RD, Chen Z. van Doorslaer K, zur Hausen H, de Villiers EM. Classification of papillomaviruses (PVs) based on 189 PV types and proposal of taxonomic amendments. *Virology* 2010; 401: 70-9.
4. Pfister H. Human papillomavirus and skin cancer. *J Natl Cancer Inst Monographs* 2003; 31: 52-6.
5. Jenson AB, Geyer S, Sundberg JP, Ghim SJ. Human papillomavirus and skin cancer. *J Invest Derm Symp P* 2001; 6: 203-6.
6. Nindl I, Gottschling M, Stockfleth E. Human papillomaviruses and non-melanoma skin cancer: basic virology and clinical manifestations. *Dis Markers* 2007; 23: 247-59.
7. de Villiers EM, Ruhland A, Sekaric P. Human papillomaviruses in non-melanoma skin cancer. *Semin Cancer Biol* 1999; 9: 413-22.
8. Akgul B, Cooke JC, Storey A. HPV-associated skin disease. *J Pathol* 2006; 208: 165-75.
9. Fitzpatrick TB. The validity and practicality of sun-reactive skin types I through VI. *Arch Dermatol* 1988; 124: 869-71.
10. Chouhy D, Gorosito M, Sánchez A, Serra EC, Bergero A, Fernández Bussy R, Giri AA. New generic primer system targeting mucosal/genital and cutaneous human papillomaviruses leads to the characterization of HPV 115, a novel Beta-papillomavirus species 3. *Virology* 2010; 397: 205-18.
11. Forslund O, Ly H, Higgins G. Improved detection of cutaneous human papillomavirus DNA by single tube nested "hanging droplet" PCR. *J Virol Methods* 2003; 110: 129-36.
12. Antonsson A, Erfurt C, Hazard K, Holmgren V, Simon M, Kataoka A et al. Prevalence and type spectrum of human papillomaviruses in healthy skin samples collected in three continents. *J Gen Virol* 2003; 84 (Pt. 7): 1881-6.
13. Antonsson A, Forslund O, Ekberg H, Sterner G, Hansson BG. The ubiquity and impressive genomic diversity of human skin papillomaviruses suggest a commensalic nature of these viruses. *J Virol* 2000; 74: 11636-41.
14. Forslund O. Genetic diversity of cutaneous human papillomaviruses. *J Gen Virol* 2007; 88 (Pt. 10): 2662-9.
15. Forslund O, Iftner T, Andersson K, Lindelof B, Hradil E, Nordin P et al. Cutaneous human papillomaviruses found in sun-exposed skin: Beta-papillomavirus species 2 predominates in squamous cell carcinoma. *J Infect Dis* 2007; 196: 876-83.
16. Chen AC., McMillan NA, Antonsson A. Human papillomavirus type spectrum in normal skin of individuals with or without a history of frequent sun exposure. *J Gen Virol* 2008; 89 (Pt. 11): 2891-97.
17. Zhu WY, Leonaedi C, Penneys NS. Detection of human papillomavirus DNA in seborrheic keratosis by polymerase chain reaction. *J Dermatol Sci* 1992; 4(3): 166-71.
18. Gushi A, Kanekura T, Kanzaki T, Eizuru T. Detection and sequences of human papillomavirus DNA in nongenital seborrheic keratosis of immunopotential individuals. *J Dermatol Sci* 2003; 31: 143-9.
19. Tsambaos D, Monastirili A, Kapranos N, Georgiou S, Pasmatzis E, Stratigos A, Koutselini H, Berger H. Detection of human papillomavirus DNA in nongenital seborrheic keratosis. *Arch Dermatol Res* 1995; 287: 612-5.
20. Forslund O, Ly H, Reidand C, Higgins G. A broad spectrum of human papillomavirus types is present in the skin of Australian patients with non-melanoma skin cancers and solar keratosis. *Br J Dermatol* 2003; 149: 64-73.
21. Zaravinos A, Kanellou P, Spandidos DA. Viral DNA detection and RAS mutations in actinic keratosis and nonmelanoma skin cancers. *Br J Dermatol* 2010; 162: 325-31.